Enciclopedia Médico-Quirúrgica – E – 46-120 (2004)

Cirugía reparadora de la pirámide nasal

C Beauvillain de Montreuil
V Darsonval
A Jourdain

Resumen. – *Las pérdidas de sustancia de la nariz plantean problemas funcionales y estéticos cuya reparación suele ser compleja.*
La mayoría de las veces son de origen traumático o secundarias al tratamiento quirúrgico de tumores dermatológicos.
Estas pérdidas de sustancia pueden ser superficiales, de extensión variable y accesibles a la reparación superficial, o bien producir una interrupción de la punta o del ala nasal, planteando problemas más complejos para su reparación.
Las pérdidas de sustancia totales o subtotales de la nariz pueden repararse mediante técnicas de cirugía plástica, que suelen ser difíciles y que generalmente implican varios tiempos quirúrgicos; pero también mediante técnicas protésicas (prótesis o epítesis) que suelen resultar más sencillas y que se emplean en los pacientes de edad avanzada o en casos de elevado riesgo de recidiva tumoral.

© 2004 Elsevier SAS, París. Todos los derechos reservados.

Palabras clave: carcinoma nasal, reparación de las pérdidas de sustancia de la nariz.

Introducción

Las pérdidas de sustancia de la nariz son bastante frecuentes en el ámbito de las afecciones tumorales o traumáticas y su reparación suele ser complicada. La situación es diferente si la pérdida de sustancia es superficial o si es profunda y produce interrupción.

Las pérdidas de sustancia superficiales se reparan según cuatro procedimientos, siendo los dos más empleados la autoplastia, a partir de la propia nariz o de un lugar adyacente (frente, mejilla); y el injerto de piel obtenido de una región cercana.

Las pérdidas de sustancia con interrupción se reparan en dos o tres planos: superficial, mucoso y, eventualmente, un plano intermedio (por ejemplo, cartilaginoso). Esta reparación debe ser rigurosa y exigente con objeto de garantizar la armonía de la zona reparada con respecto al resto de la nariz. Cuando la pérdida de sustancia es total o subtotal, raramente es posible la restauración morfológica idéntica, pero al menos se intentará conseguir la armonía con el resto de la cara. En el caso de pérdidas de sustancia penetrantes y limitadas, se pueden emplear injertos compuestos, ya que suelen ofrecer resultados muy satisfactorios siempre que se emplee una técnica rigurosa.

Claude Beauvillain de Montreuil: *Professeur des Universités, praticien hospitalier. Service d'ORL et de chirurgie cervicofaciale, Hôtel-Dieu, 44093 Nantes cedex 1, France.*
Vincent Darsonval: *Professeur des Universités, praticien hospitalier. Service de chirurgie plastique, CHU. 49033 Angers cedex, France.*
Alain Jourdain: *ORL.*
36, rue Ambroise Paré, 53000 Laval, France.

Generalidades

RECUERDO ANATÓMICO

Esqueleto nasal

La nariz tiene un esqueleto óseo y cartilaginoso cuyo papel es fundamental en la morfología nasal:

– esqueleto óseo, formado por la apófisis ascendente del maxilar superior y los huesos propios de la nariz;

– esqueleto cartilaginoso, constituido por el cartílago del tabique nasal, los cartílagos triangulares y los cartílagos alares. El borde anterior de ambos cartílagos triangulares se une en su parte superior al cartílago del tabique nasal, al que se fusionan. El cartílago alar forma un arco con dos pilares unidos por la cúpula alar, constituyendo el armazón de la punta de la nariz. El pilar lateral forma a su vez el armazón del ala de la nariz, sin alcanzar su borde libre por la parte inferior; por arriba se continúa con el borde inferior del cartílago triangular por medio de los cartílagos sesamoideos, compartiendo la misma envoltura pericóndrica. El pilar medial se localiza en el borde anteroinferior del cartílago del tabique y forma el armazón de la columela, y termina en contacto con la espina nasal anterior.

Plano de cobertura del esqueleto nasal

Está constituido por el «*superficial musculo-aponeurotic system*» (SMAS), formado superficialmente por la piel y el plano graso superficial y en profundidad por un plano graso

profundo y un plano fibroso longitudinal y transversal que se adhiere al periostio y al pericondrio.

El término SMAS fue utilizado por Tessier para denominar a la fascia superficial [13, 28]. El SMAS es una estructura musculoaponeurótica que envuelve toda la cara y rodea a los músculos superficiales de la piel. El SMAS nasal es un elemento fibroso móvil sobre el plano osteocartilaginoso que envuelve a los músculos de la piel y se adhiere por su parte inferior al pericondrio de los cartílagos alares.

Los músculos de la piel de la nariz (que no se describen aquí) se insertan en la dermis profunda por medio de tractos fibrosos permitiendo así leves movimientos de la piel nasal sobre el plano profundo.

El plano fibroso profundo se confunde con el periostio y el pericondrio, del cual es muy difícil separarlo; y se continúa con el periostio del orificio piriforme.

■ *Vascularización de la nariz*

– La vascularización cutánea arterial. Los autores clásicos [53] consideraban que la vascularización de la nariz dependía de las ramas de la arteria facial, que se anastomosaba a flujo completo con la arteria nasal, rama terminal de la arteria oftálmica.
Los trabajos de Mitz [44] y de Ricbourg [50] han modificado estos conceptos a partir de 50 disecciones realizadas en adultos: se han descrito cinco variedades de arteria facial, que pueden ser asimétricas en un mismo individuo.

– Tipo I nasal (78%): la arteria facial termina en la arteria del ala de la nariz y constituye, junto con la opuesta, la arcada del ala de la nariz.

– Tipo II clásico.

– Los tipos III, IV y V son más raros y se caracterizan por una arteria coronaria superior predominante (III), una arteria facial duplicada (IV) o una delgada arteria facial (V).

Esta red arterial presenta diversas arterias colaterales, de las cuales la más interesante es la arteria del pliegue nasogeniano (se observa en la tercera parte de los casos), que asegura un auténtico pedículo vascular a los colgajos nasogenianos.

– La vascularización arterial mucosa de la nariz corre a cargo de las ramas de la arteria carótida externa (arteria esfenopalatina y arteria facial) y de la carótida interna (arteria etmoidal anterior y posterior, y ramas de la arteria oftálmica).

– La vascularización venosa de la nariz se encuentra menos sistematizada: comprende varios troncos venosos horizontales que desembocan en la vena facial, satélite de la arteria facial.

– Los linfáticos de la nariz desembocan en los nódulos linfáticos parotídeos, submandibulares y subdigástricos; siendo el drenaje bilateral.

■ *Inervación de la nariz*

La inervación de los músculos faciales de la nariz depende del nervio facial.

La inervación cutánea sensitiva:

– V1: nervio oftálmico (V1): dorso de la nariz y lóbulo;

– V2: nervio infraorbitario (V2): ala de la nariz y parte lateral.

Por tanto es posible realizar anestesias tronculares.

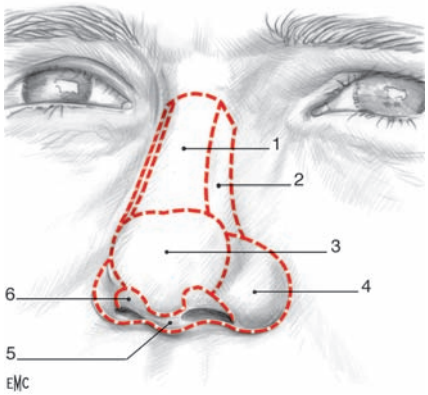

1 *Subunidades estéticas de la nariz.*
1. Dorso; 2. cara lateral; 3. punta; 4. ala de la nariz; 5. triángulo blando; 6. columela

UNIDADES Y SUBUNIDADES ESTÉTICAS DE LA NARIZ

En la cara se han descrito varias unidades topográficas o estéticas. Gonzalez-Ulloa [15] fue el primero en considerar las unidades estéticas de la cara: mentón, nariz, párpado y frente. Más recientemente, Burget [4] desarrolla, a nivel de la nariz, el concepto de subunidad estética: corresponde a las zonas de isorreflexión de la luz, que al estar rodeadas por zonas de sombra, permiten que se puedan disimular las cicatrices.

Dichas unidades *(fig. 1)* son:

– el dorso,

– la cara lateral de la nariz,

– la punta,

– las alas de la nariz,

– el triángulo blando de Converse,

– la columela.

Cada una de estas subunidades se encuentra individualizada por los relieves y las zonas de sombra que la separan de las demás. Así, la nariz está separada de la mejilla (que está situada en un plano diferente) por los pliegues naso y alogenianos, donde podrán disimularse las cicatrices.

ESTUDIO DE LA PÉRDIDA DE SUSTANCIA Y DE LAS POSIBILIDADES DE REPARACIÓN

■ *¿Cuál es la extensión de la pérdida de sustancia (PDS) y cuáles son las subunidades implicadas?*

¿La pérdida de sustancia es superficial, o por el contrario interrumpe la punta o las alas de la nariz? Esto último implicaría la reparación en dos planos - superficial y profundo - y en ocasiones del plano intermedio.

■ *¿Cuál es la relación entre la pérdida de sustancia y la (o las) subunidad(es) adyacente(s)?*

Cuando la pérdida de sustancia se produce en el interior de una subunidad de superficie, la mayoría de las veces es preferible hacerlas coincidir con el fin de obtener una reparación homogénea (Le Quang) [27].

Cuando la pérdida de sustancia se sitúa a caballo entre dos o más subunidades, la reparación debe realizarse en general

de forma disociada, reparando cada subunidad por separado. Por ejemplo, la resección de la mejilla y de la parte lateral de la nariz se repara según dos procedimientos distintos de manera que se respete el pliegue nasogeniano y que se preserven los dos planos distintos mejilla-nariz.

La elección de la extensión de la exéresis depende también de las posibilidades de reparación, bien sea con un tejido muy próximo que posea las mismas calidades de textura y de espesor, a partir de un colgajo obtenido más a distancia, o bien mediante un injerto de piel.

EDAD DEL PACIENTE

Es un factor importante que también se debe tener en cuenta.

– En el niño, la reparación inmediata tiene como objetivo permitir el crecimiento satisfactorio de la nariz, reinterviniendo las cicatrices de forma más tardía.

– En el adolescente o en el adulto joven, las cicatrices son habitualmente inflamatorias y visibles durante mucho tiempo por lo que se deben evitar las autoplastias con cicatrices muy largas.

– Sin embargo, en el anciano, el exceso de piel y su hiperlaxitud permiten extensas reparaciones, con la condición de evitar tensión excesiva, que puede favorecer la aparición de necrosis.

ELECCIÓN DEL MÉTODO DE REPARACIÓN

El cirujano dispone de cuatro posibilidades.

■ *Cicatrización dirigida. Sutura directa tras resección fusiforme*

Es la de elección, con la condición de que la sutura se realice, si es posible, en los pliegues cutáneos y de que la tracción no deforme la nariz.

■ *Injertos*

Pueden ser de tres tipos:

– el injerto de piel fina: debe evitarse en la cara y sobre todo en la nariz, ya que da lugar a una cicatriz discrómica blanquecina y retráctil.

– el injerto de piel total: se debe obtener, si es posible, de una región próxima a la nariz; y que presente una calidad de piel, si no idéntica, al menos muy parecida: piel retroauricular, pero también preauricular y supraclavicular para amplias pérdidas de sustancia. La zona donante se cierra mediante sutura directa;

– el injerto compuesto: se utiliza para las pérdidas de sustancia con interrupción del ala de la nariz o de la columela.

■ *Colgajos*

Es el método que se utiliza habitualmente para la reparación de las pérdidas de sustancia de la nariz, sobre todo en los pacientes mayores (ya que a esta edad las secuelas cicatrizales son menores).

Para las pérdidas de sustancia limitadas, dichos colgajos se obtienen a partir de la piel adyacente de la nariz y permiten una reparación idéntica: son el colgajo de Rybka, el colgajo en hacha, el colgajo de Rieger-Marchac o el colgajo glabelar.

Para las pérdidas de sustancia más extensas y especialmente en aquellas con interrupción, la reparación se puede realizar mediante colgajos pediculados de vecindad; que se obtienen principalmente de la región frontal o del pliegue nasogeniano, y más raramente de la región retroauricular (Washio).

INDICACIONES QUIRÚRGICAS Y TUMORES CUTÁNEOS DERMATOLÓGICOS

En el presente artículo se trata la técnica quirúrgica, pero es preciso recordar que no todos los tumores cutáneos dermatológicos se solucionan mediante tratamiento quirúrgico.

Sin duda, los tumores benignos, aunque también los melanomas, constituyen indicaciones de cirugía.

La indicación terapéutica de los carcinomas epidermoides o basocelulares de la nariz es casi siempre quirúrgica, aunque algunos autores consideran indicaciones más amplias como la braquiterapia y ciertas escuelas dermatológicas preconizan la criocirugía.

En caso de recidiva tumoral después del tratamiento quirúrgico, siempre se plantea la polémica entre la reintervención o la radioterapia.

Es preciso recordar la importancia que las consultas multidisciplinarias adquieren en oncología dermatológica, que incluyen un dermatólogo, un cirujano y un radioterapeuta.

TRATAMIENTO QUIRÚRGICO DE LOS TUMORES DERMATOLÓGICOS DE LA NARIZ

Antes de plantear el tratamiento de las PDS superficiales de la nariz se deben recordar los principios y los márgenes de la exéresis.

Los carcinomas cutáneos se agrupan fundamentalmente en dos familias:

– los carcinomas basocelulares (CBC);

– los carcinomas epidermoides (CE);

– no abordamos el problema concreto de los carcinomas anexiales.

Las normas para su exéresis son idénticas; sin embargo, los márgenes son diferentes.

■ *Reglas de la exéresis*

La exéresis representa el primer tiempo del tratamiento quirúrgico y por tanto su técnica debe ser impecable. Debe practicarse con buena iluminación y con la ayuda de la palpación del tumor con el fin de determinar sus límites.

El trazado de la incisión se dibuja antes de cualquier infiltración anestésica. Ésta debe realizarse en la periferia del tumor con el fin de evitar la diseminación tumoral. El trazado de la incisión depende de la naturaleza histológica del tumor (por ello es importante la biopsia previa) y no de la futura reconstrucción, y tiene en cuenta las líneas de menor tensión cutánea. Debe existir una independencia total entre la exéresis y la reconstrucción; la curación no debe comprometerse por una exéresis insuficiente por querer ahorrar tejido, que suele ser fruto de un desconocimiento de los diferentes procedimientos de reconstrucción.

La exéresis se practica con el sacabocados bajo una cuidadosa hemostasia. La pieza quirúrgica se orienta sistemáticamente y se envía para su examen histológico, acompañada siempre de un esquema.

Como en toda cirugía oncológica, los instrumentos utilizados para la exéresis se retiran antes de comenzar la reconstrucción.

Márgenes de la exéresis

El problema de los márgenes de la exéresis es delicado puesto que se trata de evitar el sacrificio inútil de piel sana al tiempo que es preciso obtener márgenes extralesionales oncológicamente correctos, teniendo en cuenta la extensión tumoral subclínica.

Al contrario que en el caso de los melanomas, para los carcinomas cutáneos no existe acuerdo en cuanto a los márgenes de exéresis, aunque sí existen ciertas reglas ineludibles que deben respetarse de forma obligatoria.

Carcinomas basocelulares

La evolución de los CBC es, en la inmensa mayoría de los casos, únicamente local; el riesgo de metástasis es excepcional aunque debemos saber que existen:

– por una parte, localizaciones de riesgo, especialmente en la zona H;

– por otra parte, formas de riesgo caracterizadas por su agresividad, sobre todo el CBC esclerodermiforme.

En teoría, es suficiente la exéresis con un margen periférico de entre 3 y 5 mm; alcanzando en profundidad la hipodermis, el periostio o el pericondrio si este último está invadido.

Aunque la teoría es sencilla, la práctica es mucho más compleja, debido a la extensión tumoral subclínica (ETS), invisible debajo de la piel sana, y que puede existir aunque se trate de un carcinoma aparentemente bien delimitado. Dicha ETS depende de:

– el tamaño del tumor,

– su localización,

– su tipo histológico,

– su carácter primitivo o recidivante.

El *tamaño del tumor:* cuanto más grande es el tumor mayor es su ETS; lo cual impone márgenes de exéresis importantes, sobre todo si su tamaño supera los 20 mm.

La *localización:* las zonas de fusión de las yemas embrionarias de la cara presentan una disposición en H que crea una zona de baja resistencia para la extensión tumoral:

– región del canto interno,

– región que rodea a las narinas,

– región preauricular.

El *tipo histológico*. De forma clásica se diferencian:

– las formas histológicas no agresivas (80%), de extensión superficial, sin infiltración profunda (CBC nodular, CBC pagetoide);

– las formas histológicas agresivas (20%), que infiltran la hipodermis, especialmente el CBC esclerodermiforme:

  – representa el 2% de los cánceres cutáneos, presentándose el 45% en la nariz,

  – desde el punto de vista histológico, el tumor infiltra la dermis en profundidad y en la periferia, obligando a respetar importantes márgenes de exéresis, como mínimo de 1 cm,

  – necesita una reconstrucción en dos tiempos después del informe histológico definitivo,

  – al encontrarse la lesión en la zona de fusión de las yemas embrionarias de la cara (zona H), las localizaciones nasoorbitarias revisten una extrema gravedad,

  – el elevado porcentaje de recidivas se asocia probablemente a márgenes de exéresis insuficientes,

El *carácter primitivo o recidivante:* un tumor recidivado presenta más riesgo que un tumor primitivo, pudiendo llegar el riesgo de recidiva local al 50% de los casos.

Carcinomas epidermoides

Los CE se caracterizan por su potencial metastásico.

En teoría, se necesita una exéresis periférica de 10 mm que incluya en profundidad la totalidad de la hipodermis, con exéresis del periostio o del pericondrio si es que este último está invadido. Si no existen adenopatías clínicas, no está indicado el vaciamiento ganglionar del área de drenaje.

En la práctica, los criterios que se analizan son los mismos que para los CBC y tienen en cuenta:

– el tamaño del tumor: el riesgo se multiplica por 3 si su diámetro es mayor de 20 mm;

– la localización;

– el tipo histológico: el estudio histológico permite distinguir:

  – entre las formas muy bien diferenciadas, que presentan una reducida tasa de mortalidad, y las formas indiferenciadas, en las que la mortalidad puede alcanzar el 60% de los casos; se pueden encontrar todos los tipos histológicos,

  – el grado de infiltración, en especial el de invasión perinerviosa (50% de recidivas o de metástasis en caso de invasión),

  – el espesor tumoral: en general, si el grosor del CE es superior a 8 mm; aparecen metástasis en la mayoría de los casos;

– el carácter primitivo o recidivante.

Conclusión

Los márgenes clínicos de exéresis son por tanto diferentes a los márgenes histológicos de exéresis en la pieza fijada, debido a la retracción, que es aproximadamente del 30%. Cada tumor tiene sus límites de exéresis; no existen márgenes de exéresis preestablecidos ya que éstos dependen de las características del tumor. De aquí la importancia de la biopsia previa, que permitirá determinar el tipo histológico y el grado de infiltración.

ESTUDIO ANATOMOPATOLÓGICO DE LA PIEZA QUIRÚRGICA

Es un elemento esencial en el pronóstico; en los casos difíciles (epitelioma esclerodermiforme o en especial recidivante), el cirujano debe disponer de pruebas extemporáneas o bien realizar la exéresis en dos tiempos.

La técnica de Mohs, que es la ideal, se utiliza poco dada la complejidad que supone.

Reparación de las pérdidas de sustancia superficiales y limitadas de la nariz

INTRODUCCIÓN

Por definición, las PDS de la nariz afectan únicamente a los planos cutáneos y subcutáneos, sin abertura de la fosa nasal. Los procedimientos de reconstrucción son innumerables.

El objetivo de este artículo no es describir todas las técnicas, sino recordar las más fiables y las de más fácil realización que permitan obtenerresultados de calidad, reproducibles y que resuelvan prácticamente todas las situaciones.

La finalidad de la intervención es a la vez oncológica y estética. La reparación de las PDS superficiales no se limita al simple cierre cutáneo, sino que conlleva un resultado estético, que debe ser tan perfecto como sea posible.

Antes de plantear el tratamiento de una PDS superficial de la nariz, es indispensable analizar su topografía y su tamaño.

Topografía de la PDS

Subunidades de la nariz

Su importancia se ha descrito previamente.

Pirámide nasal

Clásicamente se divide en dos partes que plantean problemas de reconstrucción totalmente diferentes:

– una parte alta, o nariz ósea, que corresponde a los dos tercios superiores. Incluye el dorso y las caras laterales y constituye una reserva de piel fina y móvil que permite las autoplastias locales. En esta zona, las PDS suelen ser superficiales, por lo que requieren una reconstrucción puramente cutánea. Se pueden utilizar todas las técnicas de reconstrucción, sobre todo los injertos de piel total con la condición de respetar el periostio;

– una parte baja, o nariz cartilaginosa, que corresponde al tercio inferior. Comprende las alas, la punta y la columela. Su reconstrucción plantea problemas complejos y específicos debido a:

  – la naturaleza de la piel, que es espesa, sebácea, adherida al plano cartilaginoso, poco extensible y situada lejos de las zonas donantes; todo ello explica que, rápidamente, la reconstrucción requiera colgajos locales;

  – la proximidad de la ventana nasal, que se debe respetar completamente para evitar que se produzca cualquier deformidad ya que va a ser siempre visible y difícil de corregir;

  – el carácter a veces penetrante de la PDS que será tratado en el artículo siguiente.

Tamaño de la PDS

Se debe determinar tanto en superficie como en profundidad.

En superficie

Es preciso tener en cuenta la superficie relativa de la PDS con respecto a la de la pirámide nasal. Estudiaremos únicamente las técnicas de reparación de las PDS superficiales limitadas, de aproximadamente 2 cm de diámetro. La reparación de las PDS de mayor tamaño requiere la utilización de colgajos a distancia, sobre todo frontales, que se describen en el próximo artículo.

En profundidad

En la parte alta de la nariz, el tipo de reconstrucción está condicionado por el respeto del periostio, ya que su presencia permite el empleo de injertos cutáneos.

En la parte baja de la nariz, el carácter a veces penetrante de la PDS, impone precisas condiciones de reconstrucción que se estudian más adelante.

JERARQUÍA DE LAS TÉCNICAS UTILIZADAS

La jerarquía de las técnicas utilizadas para la reconstrucción de las PDS superficiales de la nariz es la misma que la que se emplea en cualquier reconstrucción cutánea, a saber:

– la cicatrización dirigida,

– la exéresis-sutura,

– el injerto de piel,

– los colgajos cutáneos (únicamente locales).

Cicatrización dirigida

La cicatrización dirigida es un método de reparación simple cuyo objetivo es obtener, tras una retracción de los márgenes, una granulación del lecho y una epitelización espontánea a partir de los bordes de la PDS [57].

La cicatrización se consigue alternando los apósitos grasos proinflamatorios (que favorecen la granulación del lecho) con los apósitos antiinflamatorios a base de corticoides, o bien las cauterizaciones repetidas con nitrato de plata o ácido tricloroacético (aproximadamente 2 veces por semana) para evitar una granulación excesiva.

La cicatrización dirigida está destinada a las PDS:

– de pequeño tamaño, inferiores a 5 mm, que respetan el pericondrio;

– situadas a cierta distancia del reborde de la ventana nasal, debido al riesgo de retracción y por tanto de deformidad de dicho reborde.

Las mejores indicaciones son:

– las lesiones del canto interno: se obtienen buenos resultados, aunque siempre existe el riesgo de que se produzca una adherencia del epicanto;

– las lesiones del pie del ala de la ventana nasal;

– la porción distal, no suturable, de los colgajos frontales, frecuentemente se deja para cicatrización dirigida.

A la sencillez de la técnica se debe añadir la ausencia de discromía, ya que el crecimiento epitelial se realiza a partir de los márgenes de la herida. Sin embargo, se necesitan de 3 a 6 semanas para conseguir la cicatrización, a costa de realizar curas diarias o cada tres días. La retracción cicatrizal conlleva frecuentemente una cicatriz deprimida.

Exéresis-sutura en huso *(fig. 2)*

La exéresis-sutura es el procedimiento de reconstrucción más sencillo, aunque la mayoría de las veces sólo es posible saber si es realizable una vez que se ha extirpado la lesión.

El huso se dibuja antes de la infiltración anestésica y su longitud debe ser al menos tres veces mayor que el diámetro de la PDS, resecando un triángulo en cada extremo con el fin de evitar la formación de un pliegue. El dibujo del huso tiene en cuenta las líneas de tensión cutáneas y la localización de la PDS [55] *(fig. 2)*:

– en la raíz de la nariz: el huso horizontal se sitúa en las arrugas, sobre todo en el paciente de edad avanzada, evitando borrar el ángulo nasofrontal;

– en el dorso: el huso es vertical y afilado;

– en la cara lateral: el huso es oblicuo hacia arriba y hacia atrás;

– en el ala de la nariz: el huso es perpendicular al borde libre de la narina;

– en la punta de la nariz: el huso es vertical, aunque también es posible realizar un huso en ala de gaviota o un huso asimétrico.

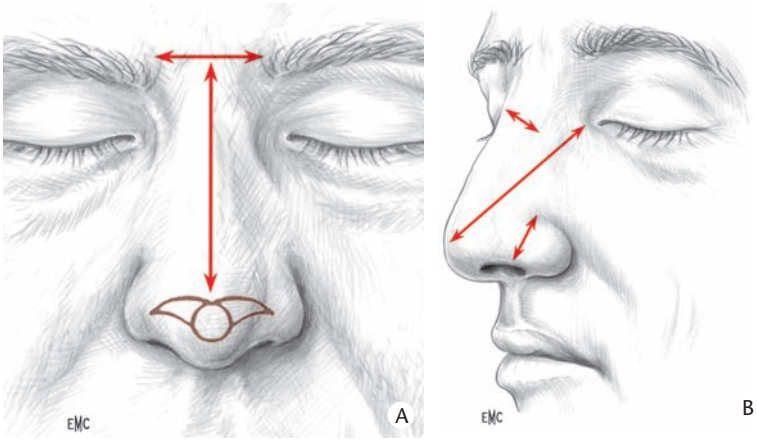

2 *Dibujo del huso en función de la localización de la pérdida de sustancia.*

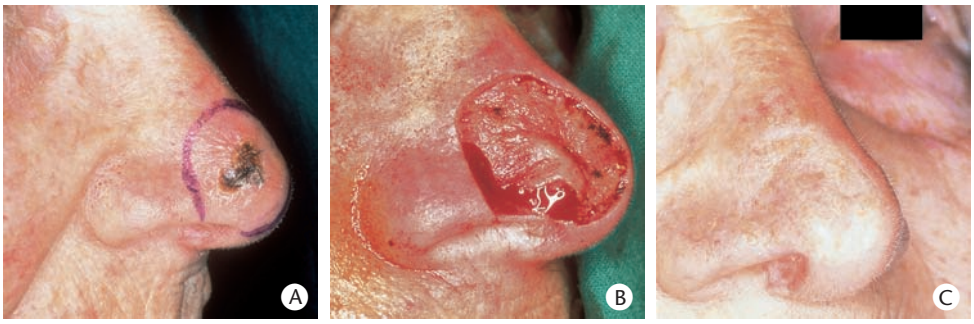

3 *Injerto de piel total.*
A. Carcinoma basocelular de la punta de la nariz en una paciente de 78 años.
B. Exéresis de la lesión.
C. Reparación mediante un injerto de piel total obtenido de la región retroauricular. Resultado al cabo de un año con integridad adecuada del injerto.

El despegamiento es inútil, ya que el margen más móvil es el que sufre el mayor desplazamiento. Se debe extirpar meticulosamente la grasa de los extremos para evitar la formación de un pliegue.

El cierre se efectúa en dos planos, sin tensión, y evitando la asimetría de los bordes:

– un plano dérmico profundo, con puntos invertidos, lo cual asegura la solidez de la cicatriz. A veces es difícil de realizar; sobre todo en la punta de la nariz, a causa de la naturaleza seborreica de la piel;

– un plano superficial, si es posible mediante sutura intradérmica.

En la parte superior de la nariz, a causa de la laxitud cutánea, la exéresis-sutura es posible para las PDS de diámetro inferior a 10 mm. Por el contrario, en la punta de la nariz, debido a la escasa elasticidad, solamente se pueden cerrar por este procedimiento las PDS inferiores a 5 mm.

■ *Injerto de piel total* *(fig. 3)*

Los injertos que se utilizan en la nariz son de piel total en la mayoría de los casos. Se debe evitar el injerto de piel fina puesto que deja una cicatriz discrómica y se retrae; el injerto compuesto se trata en un artículo posterior.

Clásicamente, los lugares a partir de los cuales se obtienen los injertos de piel total son muy numerosos:

– la región retroauricular, que sin embargo aporta una piel fina,

– la región pretragal,

– el pliegue nasogeniano, que tiene la ventaja de situarse cerca de la pérdida de sustancia,

– la región supraclavicular, en el caso de que se precise un injerto importante,

– o la cara interna del brazo en la mujer, con el fin de evitar secuelas cicatrizales en el escote.

Algunos autores (Talmant [59]) proponen la obtención del injerto a partir de la región frontal, bien de una de las zonas frontotemporales, o bien de la proximidad de la línea media; ya que la naturaleza de la piel de la frente parece mejor adaptada a las pérdidas de sustancia de la punta de la nariz. Se debe tener un cuidado especial para no lesionar el sistema vascular subyacente, con el fin de conservar la posibilidad de obtener un colgajo frontal.

La obtención se debe realizar con extremo rigor con el fin de garantizar en todo momento la viabilidad del injerto. Se realiza con el bisturí de hoja fría, a partir de un patrón de la PDS que se dibuja generalmente sobre una lámina de aluminio (envoltorio de hilo) con el fin de reproducir exactamente las curvas de la nariz. La infiltración facilita el despegamiento del injerto, que se limpia minuciosamente de grasa con la punta de las tijeras, hasta la parte profunda de la dermis. Se sutura a continuación borde a borde con la PDS por medio de puntos separados. Algunos puntos de colchonero permiten su fijación al plano profundo y evitan los movimientos de cizalla, que comprometerían una prensión adecuada. Es indispensable el lavado con suero yodado para eliminar los restos serosos acumulados debajo del injerto, lo cual evita tener que realizar puntos de drenaje en la superficie que a menudo quedan visibles. La intervención termina con la colocación de un apósito compresivo de algodón, que se retira a los 5 o 6 días. La zona donante se cierra mediante sutura directa.

Se debe tener presente que toda PDS superficial de la nariz se puede tratar mediante la colocación de un injerto de piel total, con la condición de tener un lecho receptor de buena calidad, es decir, que conserve el periostio o el pericondrio. Como en cualquier tipo de reconstrucción, el injerto de piel total se extiende, en la medida de lo posible, al resto de la subunidad estética.

En caso de que exista duda histológica, sobre todo en los CBC de tipo esclerodermiforme, el injerto de piel total

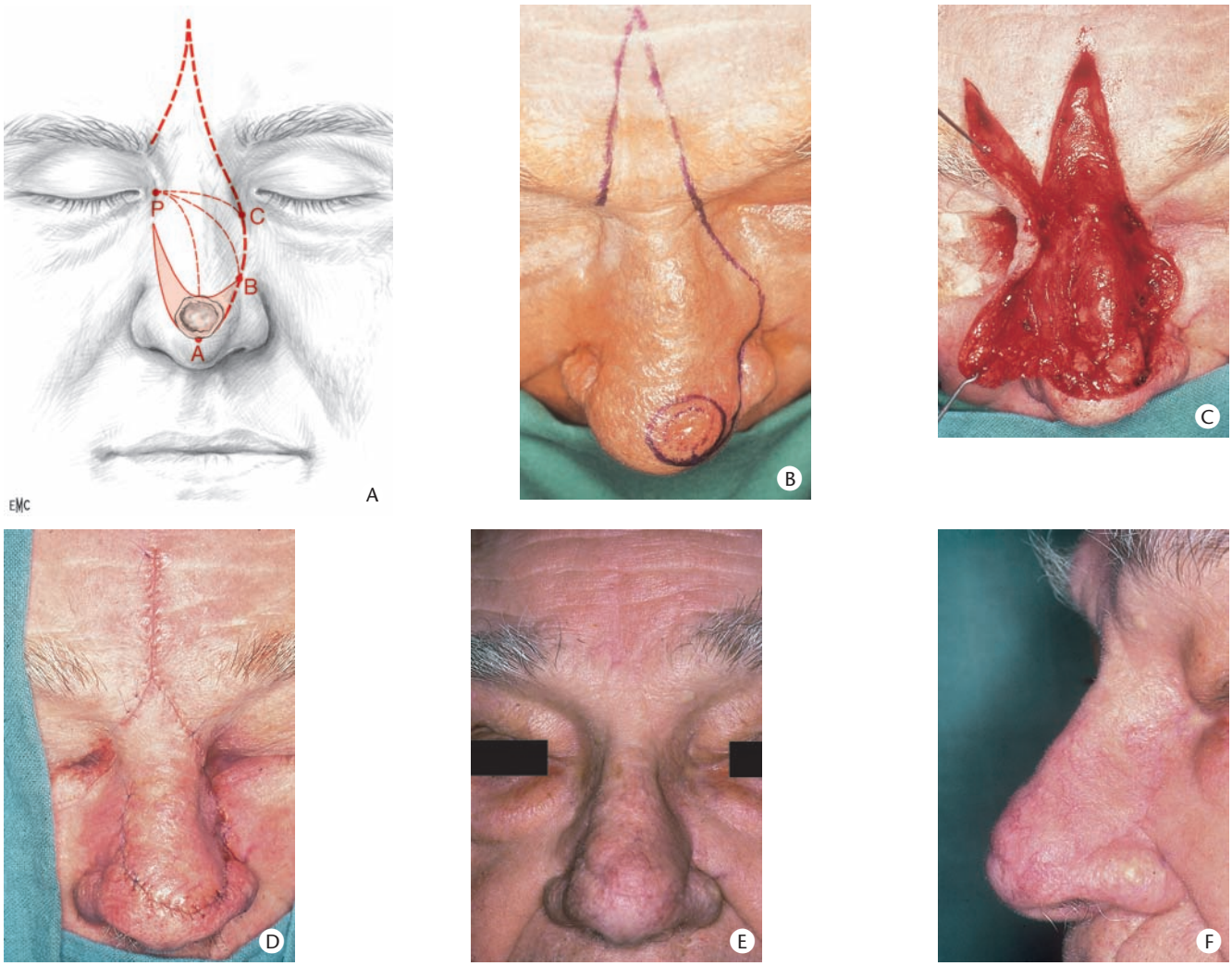

4 *Colgajo de Rieger.*
A. Diseño del colgajo.
B. Epitelioma basocelular de la punta de la nariz en un paciente de 73 años.
C. Despegamiento del colgajo realizado en el plano de la rinoplastia.
D. Colocación del colgajo.
E. Resultado a los 6 meses, vista frontal.
F. Resultado a los 6 meses, vista lateral.

permite recubrir la lesión sin malgastar inútilmente un colgajo. Por otra parte, permite una mejor vigilancia y no moviliza tejido sano, lo cual es una ventaja en caso de que se produzca una recidiva. Además, produce poca retracción en relación con otros tipos de injertos cutáneos.

El mayor inconveniente del injerto de piel total es la discromía, totalmente imprevisible, y que es el origen del efecto patchwork (parche); aunque suele atenuarse con el paso del tiempo, sobre todo en la punta. Además, la periferia del injerto adquiere un aspecto en escalón, con una superficie deprimida con respecto a la piel de alrededor, sobre todo si se trata de un injerto muy fino, en especial retroauricular. Este inconveniente se puede evitar si se respeta un intervalo de 10 a 15 días entre la exéresis y la colocación del injerto, lo cual permite disminuir el volumen a rellenar debido a la formación del tejido de granulación.

■ *Colgajos locales*

Los colgajos locales están destinados únicamente a las PDS de tamaño limitado. Utilizan tegumentos próximos a la PDS, aportando así una piel de coloración y textura idénticas. Se movilizan según los principios básicos de la cirugía plástica: la rotación, el avance y la transposición.

Los colgajos locales que se utilizan con mayor frecuencia son los siguientes:

- Los colgajos de rotación:
  - el colgajo nasal de Rieger y sus derivados (el colgajo de Marchac),
  - el colgajo en hacha.
- Los colgajos de avance:
  - el colgajo miocutáneo del músculo transverso nasal (Rybka),
  - el colgajo de avance vertical del dorso de la nariz (Rintala).
- Los colgajos de transposición:
  - el colgajo bilobulado,
  - el colgajo de transposición dorsal de la nariz en isla cutánea,
  - el colgajo glabelar.

Colgajos de rotación

• *Colgajo nasal de Rieger (fig. 4)*

El colgajo de Rieger [46, 51], descrito en 1967, es un colgajo nasal de rotación que asocia un despegamiento del conjunto de los tegumentos de la pirámide nasal al colgajo glabelarde

McGregor [34] (1962), lo cual permite la reconstrucción de las PDS mediales o paramediales de la punta nasal.

La técnica fue recuperada por Marchac [30, 31, 32] quien, pediculando el colgajo sobre los vasos angulares, disminuyó el pliegue de rotación, permitiendo así la reconstrucción de las PDS situadas más arriba en la pirámide nasal.

El diseño del colgajo de Rieger debe ser preciso con el fin de evitar una deformación de la punta o del ala nasal. Dicho colgajo efectúa esencialmente una rotación a partir de un punto pivote (P) que está situado ligeramente por dentro del canto interno, en el lado opuesto a la PDS. Es necesario medir rigurosamente los radios para realizar correctamente el trazado, lo cual permite evitar el ascenso del ala del lado opuesto al pedículo. Esta medida debe ser tal que los radios PA = PB = PC:

– el punto A situado en el borde inferior de la PDS, representa el extremo del radio;

– el punto B se sitúa si es posible en la unión del pliegue supraalar y el pliegue nasogeniano;

– el punto C se traza de manera que AB = BC.

El colgajo se dibuja a continuación transversalmente a partir del borde inferior de la PDS en dirección al pliegue alogeniano y se prolonga por el pliegue nasogeniano hasta el canto interno, quedando a unos milímetros de distancia. El dibujo asciende a continuación hacia la región glabelar formando una V invertida para descender de nuevo hasta el canto interno contralateral. La creación de esta punta glabelar no es imprescindible para la realización del colgajo, únicamente evita el acercamiento excesivo de las cejas.

En la nariz, la disección es profunda, y se realiza bajo el SMAS, en el plano de la rinoplastia, quedando por encima del plano del periostio y del pericondrio. Comienza a la altura de la PDS y clásicamente se realiza con precaución en la región del canto a causa del pedículo vascular. En realidad, la vascularización del colgajo está asegurada por el amplio plano musculoaponeurótico, dependiente de la arteria facial terminal, que se extiende desde la PDS al punto pivote. A pesar del tamaño del pedículo vascular, la resección del pliegue de rotación formado durante la colocación del colgajo debe ser prudente, únicamente cutánea, pudiendo extenderse prácticamente hasta el punto pivote. En la zona glabelar, la disección subcutánea respeta el plano muscular.

La rotación del colgajo ocasiona dos pérdidas de sustancia:

– una nasogeniana, que se cierra con un avance yugal;

– la otra glabelar, que se cierra mediante una plastia en VY.

Se debe prestar un cuidado especial al cierre cutáneo, sobre todo en la cicatriz horizontal de la parte baja de la nariz. Se realiza en dos planos, lo cual permite corregir la diferencia de espesor que existe entre los dos márgenes. Dada la magnitud del despegamiento, es preciso realizar una hemostasia rigurosa y colocar un vendaje compresivo asociado a un taponamiento endonasal. El mayor riesgo de este tipo de reconstrucción es el hematoma.

Este colgajo es insustituible para la reparación de las PDS no penetrantes de la punta de la nariz de tamaño inferior a 2 cm, debiéndose emplear con prudencia en los pacientes jóvenes, dado lo imprevisible de las secuelas cicatrizales. Las incisiones cutáneas que atraviesan las líneas de los pliegues naturales no respetan las unidades anatómicas. Por tanto, su uso queda reservado principalmente para el paciente de edad avanzada, que presente buena cicatrización y gran laxitud cutánea. No permite la reconstrucción de las PDS del reborde alar o de la columela.

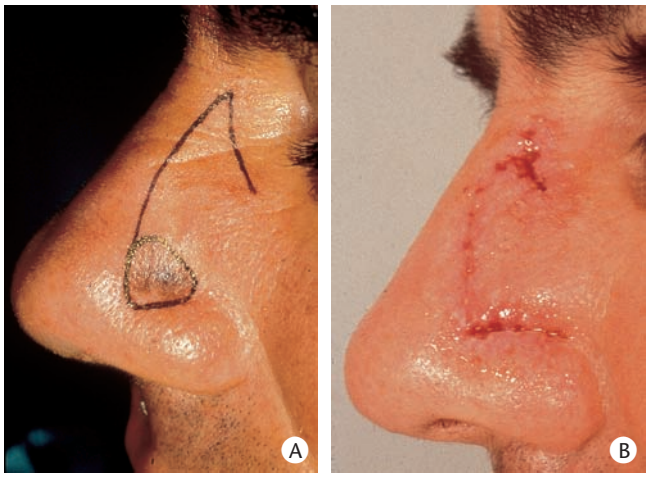

5 *Colgajo en hacha.*
A. Melanoma de Dubreuilh.
B. Resultado inmediato.

Esta técnica ha sido recuperada por Marchac [30, 31, 32] quien, pediculizando el colgajo sobre los vasos angulares, reduce el puente cutáneo permitiendo así una mejor rotación y una reconstrucción de las PDS de la zona más alta de la pirámide nasal. La resección del pliegue de rotación debe ser en cualquier caso prudente ya que la supresión completa supondría sostener la hipótesis de que la vascularización de la totalidad de los tegumentos de la pirámide nasal depende de la arteria angular.

• *Colgajo en hacha (fig. 5)*

El colgajo en hacha, descrito por Emmett (1977) [12], es un colgajo de rotación con pedículo subcutáneo. Como su propio nombre indica, el colgajo en hacha tiene forma de hacha pequeña, cuyo filo es tangente a uno de los bordes de la pérdida de sustancia, que se situaría en uno de los extremos metálicos. La disección se realiza en el plano subcutáneo.

El cierre, realizado mediante una plastia en VY o una plastia en Z asimétrica, requiere la creación de un contracolgajo.

El colgajo en hacha está indicado en las PDS de la nariz de pequeño tamaño, de 0,5 a 1,5 cm de diámetro. La técnica ha sido modificada por Reynaud (1983) [49] quien, mediante la transformación del pedículo subcutáneo en un pedículo musculocutáneo, consiguió mayor fiabilidad y movilidad. De esta forma, el colgajo puede reparar las PDS de 2,5 a 3 cm de diámetro.

Como en todos los colgajos pequeños con pedículo subcutáneo, el aspecto turgente y abombado mejora con el tiempo. Cuando la disección del colgajo es musculocutánea, la retracción y el edema postoperatorio son mínimos. Las cicatrices no siguen los pliegues naturales y el riesgo de retracción de la ventana nasal es importante cuando el colgajo se traza demasiado cerca de su reborde.

Colgajo de avance

• *Colgajo miocutáneo del músculo transverso de la nariz (fig. 6)*

El colgajo del músculo transverso nasal descrito por Rybka (1983) [54] es un colgajo de avance musculocutáneo, con pedículo vascular, basado en las fibras musculares inferiores del músculo transverso de la nariz.

El colgajo miocutáneo del músculo transverso nasal se traza a la altura y por debajo del pliegue supraalar,

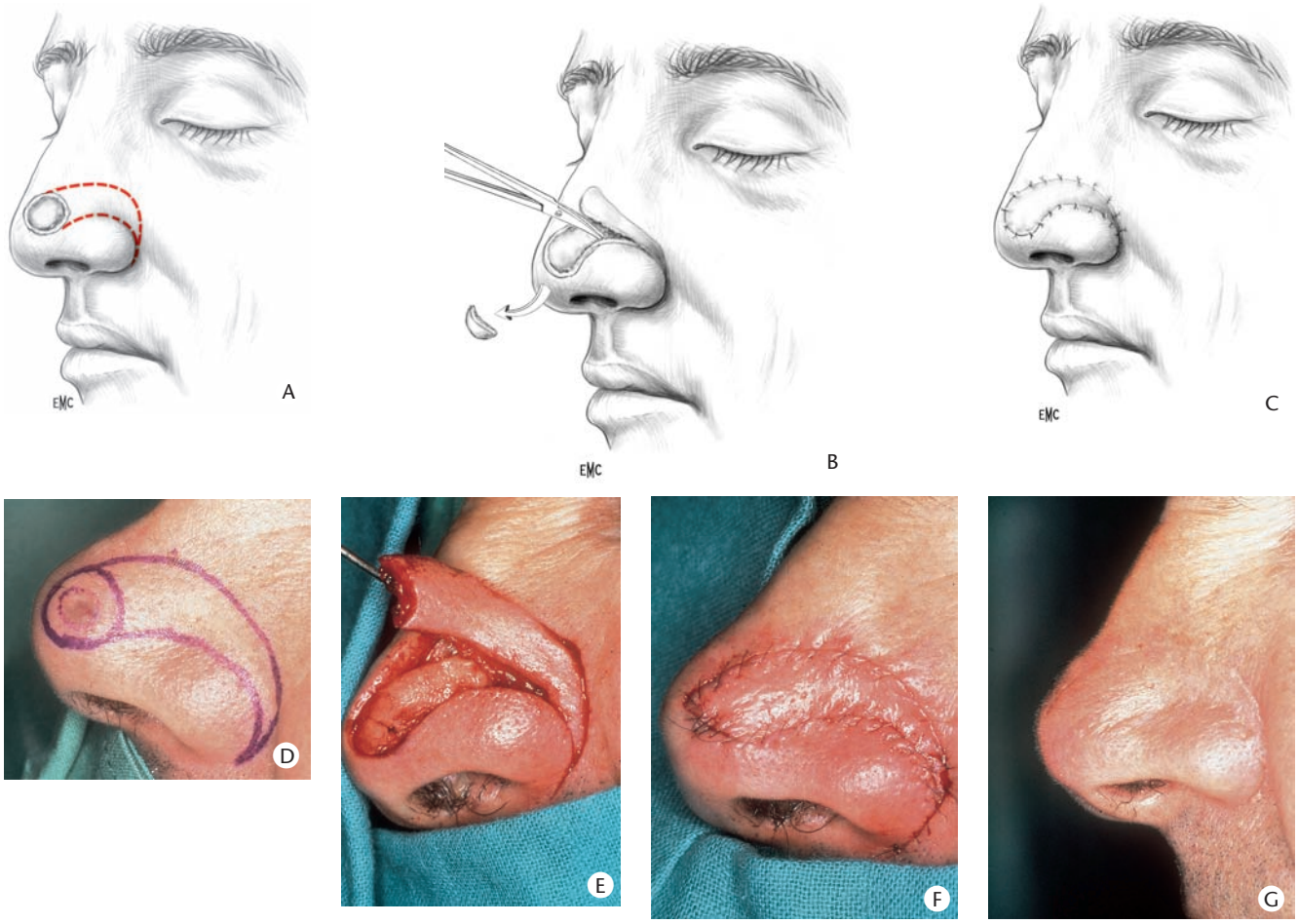

6 *Colgajo del músculo transverso de la nariz (Rybka).*
A. Exéresis de la lesión, diseñando el colgajo de forma que la punta se prolonga hasta el pie del ala de la narina.
B. Disección del colgajo debajo del plano muscular, seccionando el músculo transverso en la base del orificio piriforme, y exéresis de los triángulos cutáneos, necesaria para el cierre.
C. Cierre por plastia en VY.
D. Dibujo del colgajo del músculo transverso en un paciente con un epitelioma basocelular de la punta de la nariz.
E. Obtención del colgajo realizando el despegamiento por encima del plano cartilaginoso, y sección del músculo transverso.
F. Avance y colocación del colgajo con plastia en VY.
G. Resultado de vista lateral al cabo de 1 año.

prolongándose su punta en el pliegue alogeniano. La incisión superior prolonga la parte superior de la PDS, y la inferior se localiza específicamente en el pliegue supraalar. La longitud del colgajo depende del diámetro de la PDS. La punta del colgajo puede ser más o menos larga; pero, en cualquier caso, debe sobrepasar obligatoriamente el borde caudal del pilar lateral que corresponde a la zona por donde emerge el pedículo vascular. Por motivos estéticos, se preconiza prolongar la punta del colgajo hasta el pie del ala nasal ya que se hace rápidamente invisible [22].

La disección del colgajo es profunda, por debajo del plano muscular, y su obtención requiere:

– la sección del músculo transverso nasal en la base del orificio piriforme, respetando el eje vascular que penetra en una zona más alta del músculo.

– el despegamiento del colgajo en el extremo craneal del plano pericondral del cartílago alar, que se continúa más hacia fuera. Dicho despegamiento no pone en peligro la viabilidad del colgajo ya que se trata de un colgajo con pedículo vascular y no con pedículo subcutáneo. La sección, asociada al gran despegamiento, confiere una muy buena movilidad al colgajo.

El cierre de la zona donante se realiza con una plastia en VY, sin tensión y en dos planos; después de una hemostasia rigurosa.

Dado que la movilidad del colgajo musculocutáneo del músculo transverso nasal es limitada, sólo está indicado en las PDS mediales o paramediales de la punta de la nariz, inferiores a 15 mm. Se puede utilizar un colgajo doble *(fig. 7)* para las lesiones mediales de la punta de la nariz cuyo diámetro sea igual o inferior a 25 mm, con la condición de pediculizar al máximo ambos colgajos. La PDS debe situarse a distancia del reborde de la narina con el fin de evitar una deformación secundaria por retracción del ala nasal.

Constituye una excelente plastia que se puede utilizar para las PDS del tercio inferior de la nariz con mínima secuela cicatrizal, ya que las cicatrices están bien situadas y orientadas sin distorsionar las estructuras vecinas. Respeta una unidad anatómica: el ala nasal. Es el único colgajo nasal que utiliza los pliegues naturales. A veces deja una paresia de la narina que se recupera en los meses siguientes.

• *Colgajo de avance vertical del dorso de la nariz (Rintala) (fig. 8)*

Es un colgajo de avance en U del dorso nasal que fue descrito por Rintala [52] en 1969 y modificado por Jackson [20] para alcanzar más fácilmente la punta de la nariz. Su vascularización depende de las ramas longitudinales de las arterias angulares.

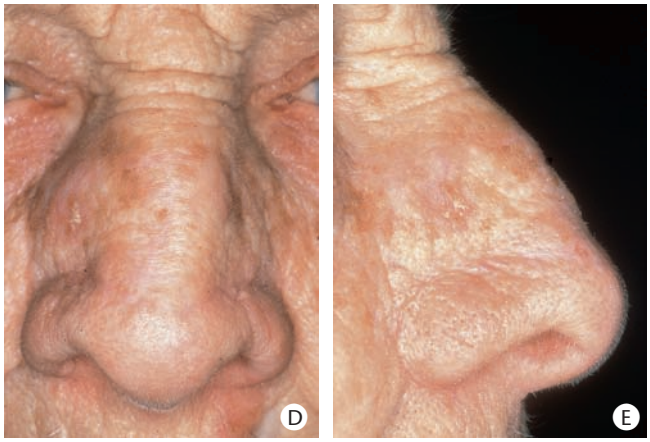

7 *Colgajo doble del músculo transverso.*
A. Paciente de 78 años con un carcinoma basocelular nodular de la punta de la nariz.
B. Exéresis de la lesión y dibujo de los dos colgajos.
C. Obtención de ambos colgajos que se mantienen pediculados sobre sus respectivos ejes vasculares.
D. Resultado al cabo de 1 año, vista frontal.
E. Resultado al cabo de 1 año, vista lateral.

El colgajo se dibuja de una parte a otra del dorso en el límite de las subunidades, y su longitud puede alcanzar sin problema el doble de su anchura.

La disección es profunda, en el plano de la rinoplastia, por debajo del plano perióstico y pericondral.

Se requiere la exéresis de los triángulos de descarga, y se localiza:

– sea por debajo y a ras de las cejas;

– sea en la región del canto, respetando las arterias angulares.

El colgajo de avance vertical del dorso de la nariz está indicado fundamentalmente para las PDS mediales y altas de la punta de la nariz, no muy extendidas en el sentido del eje principal de la nariz y cuyo tamaño sea inferior a 15 mm. Se puede utilizar en todas las lesiones del dorso, desde la raíz a la punta, y con la ventaja de respetar una unidad anatómica: el dorso nasal, situándose las cicatrices en las caras laterales de la nariz.

En cambio, dicho colgajo eleva la punta de la nariz, lo cual es a veces una ventaja en los pacientes mayores que presentan la punta nasal caída, y conlleva un cierre del ángulo nasofrontal que, no obstante, mejora con el tiempo.

Su falta de extensibilidad hace que se reserve para el paciente mayor, que presenta una mayor laxitud cutánea.

Colgajo de transposición

- *Colgajo bilobulado (fig. 9)* [35, 60, 63, 64, 65]

El colgajo bilobulado fue descrito inicialmente en 1952 por Zimany [64]. Tras la descripción de Esser fue recuperado y modificado por Zitelli [65] en 1987.

Este colgajo de doble transposición utiliza de forma indirecta piel más elástica que está situada a distancia de la PDS cuando ésta se localiza en una zona donde la piel es poco extensible. Así ocurre por ejemplo en el caso de la punta nasal, en la que la piel es poco extensible, y donde el colgajo bilobulado compensa dicha falta de elasticidad al tomar la piel del dorso o de la región lateronasal sin sobrepasar la mejilla.

Durante mucho tiempo, este colgajo ha sido denostado a causa de sus secuelas cicatrizales. Tiene una tendencia natural a enrojecerse. Puede ser muy útil en la reparación de las PDS de la punta de la nariz, sobre todo en aquéllas cercanas al reborde de la narina o que incluso sobrepasan la parte alta de la columela; con la condición de realizar minuciosamente el diseño propuesto por Zitelli [65]. Se deben respetar cinco reglas esenciales.

– La rotación global del colgajo no debe ser como preconizaba Zimany de 180°, sino únicamente de 90 a 100º, siendo la rotación de cada lóbulo inferior a 50º.

– El punto pivote (P) debe estar situado a una distancia mínima del radio de la PDS, con el fin de evitar la formación de un pliegue durante la transposición. Cuanto más se aleja dicho punto, más grande es el colgajo, desplazando de esta forma el segundo lóbulo hacia la parte alta de la nariz. Su posición exacta se obtiene modificando la posición del punto pivote.

El segundo lóbulo debe situarse en la región del dorso, o mejor aún en la región lateronasal, quedando de esta forma las cicatrices en una zona de sombra. En cualquier caso, se debe evitar situarlo demasiado lateralmente, debido al riesgo antiestético de ocupación del surco lagrimal.

– El primer lóbulo debe tener el tamaño de la PDS; el segundo, la mitad del tamaño y aproximadamente el doble de la altura, de forma que pueda volver a cerrarse por simple aproximación.

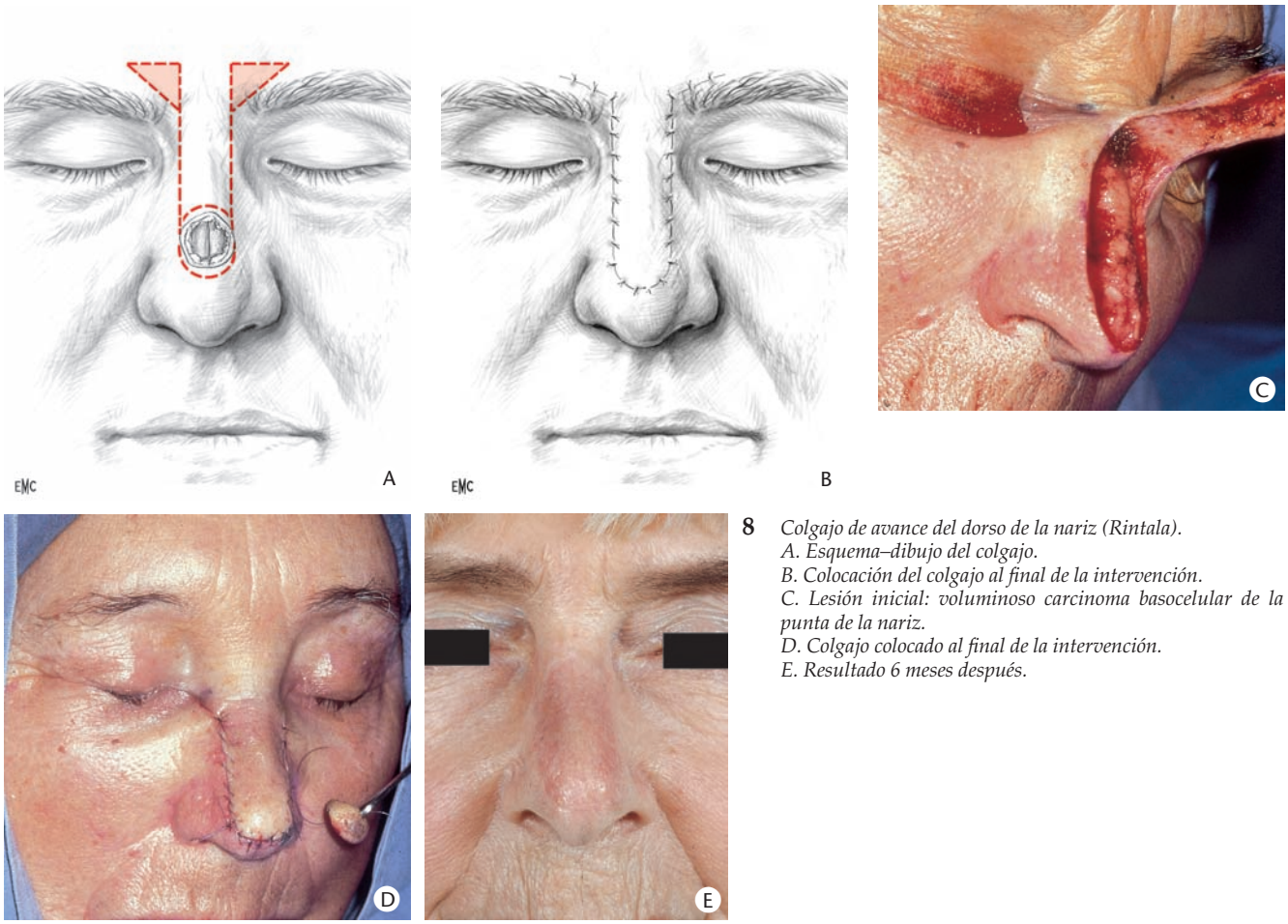

8 *Colgajo de avance del dorso de la nariz (Rintala).*
A. Esquema–dibujo del colgajo.
B. Colocación del colgajo al final de la intervención.
C. Lesión inicial: voluminoso carcinoma basocelular de la punta de la nariz.
D. Colgajo colocado al final de la intervención.
E. Resultado 6 meses después.

– La creación del colgajo requiere el despegamiento de la práctica totalidad de los tegumentos de la pirámide nasal con el fin de conseguir un cierre sin tensión, por lo que se diseca en el plano retromuscular.

– El colgajo está indicado únicamente para las PDS de tamaño limitado, inferior a 2 cm de diámetro [23]. Sin embargo, puede trazarse muy cerca del reborde de la narina sin ocasionar gran distorsión.

• *Colgajo de transposición dorsal de la nariz en isla cutánea (fig. 10)*

Este colgajo, derivado del de Edgerton [11], y propuesto para los alargamientos de la columela, fue descrito en 1994 por Texier [61]. Aprovecha el exceso cutáneo del dorso y la riqueza vascular de la punta para reconstruir el ala de la nariz. Recibe su vascularización por un estrecho pedículo que accede al colgajo por su cara profunda a nivel de la región supraapical.

Este colgajo se traza en el dorso de la nariz, desde la glabela hasta la parte superior de la columela. Sus dimensiones son aproximadamente 50 mm de altura por 15 mm de ancho, y se afila en los extremos para conseguir el cierre sin dificultad.

La incisión cutánea profundiza hasta el periostio a lo largo de toda su periferia, y se despega el colgajo en sus tres cuartos superiores pasando por debajo del plano fasciomuscular. En el cuarto inferior, el despegamiento se realiza únicamente en los bordes, sin intentar aislar el pedículo vascular. La obtención del colgajo se realiza desde arriba hacia abajo, hasta una línea que pasa por el borde superior de la cúpula de los cartílagos alares. El colgajo gira después 90º para colocarse a nivel de la PDS alar.

El cierre se obtiene mediante simple aproximación en la zona del dorso, después del despegamiento lateral que se extiende más allá del pliegue nasogeniano.

Se destina a las PDS del ala de la nariz (cutáneas o penetrantes) y a las del lóbulo que respeten la parte medial de la punta.

Permite la reconstrucción alar en un tiempo, con la posibilidad de desdoblarlo con un injerto condrocutáneo. Este colgajo, bien adaptado a la región alar, tiende a dibujar de forma correcta el lóbulo de la nariz y es suficientemente largo como para reparar el ala en toda su longitud.

Aunque las arterias etmoidales anteriores aseguran su vascularización, su vitalidad puede verse comprometida en caso de intervención previa en la zona nasal (septoplastia, rinoplastia). Si el colgajo se repliega sobre sí mismo para rehacer el plano mucoso, se hace rápidamente demasiado grueso y sobre todo demasiado corto si la pérdida de sustancia es distal.

• *Colgajo glabelar (fig. 11)*

Es un colgajo de transposición que se traza en la glabela y se utiliza para cerrar las PDS de la parte superior del dorso nasal o del canto interno [21, 34].

Su perfil comienza en la raíz de la ceja, en el lado opuesto a la PDS, asciende después unos centímetros por la línea media de la frente para dibujar una V invertida y desciende a continuación hasta el borde externo de la pérdida de sustancia.

La disección respeta el plano muscular e incluye la piel, el tejido celular subcutáneo y el plano vascular (el colgajo está vascularizado por los vasos supratrocleares).

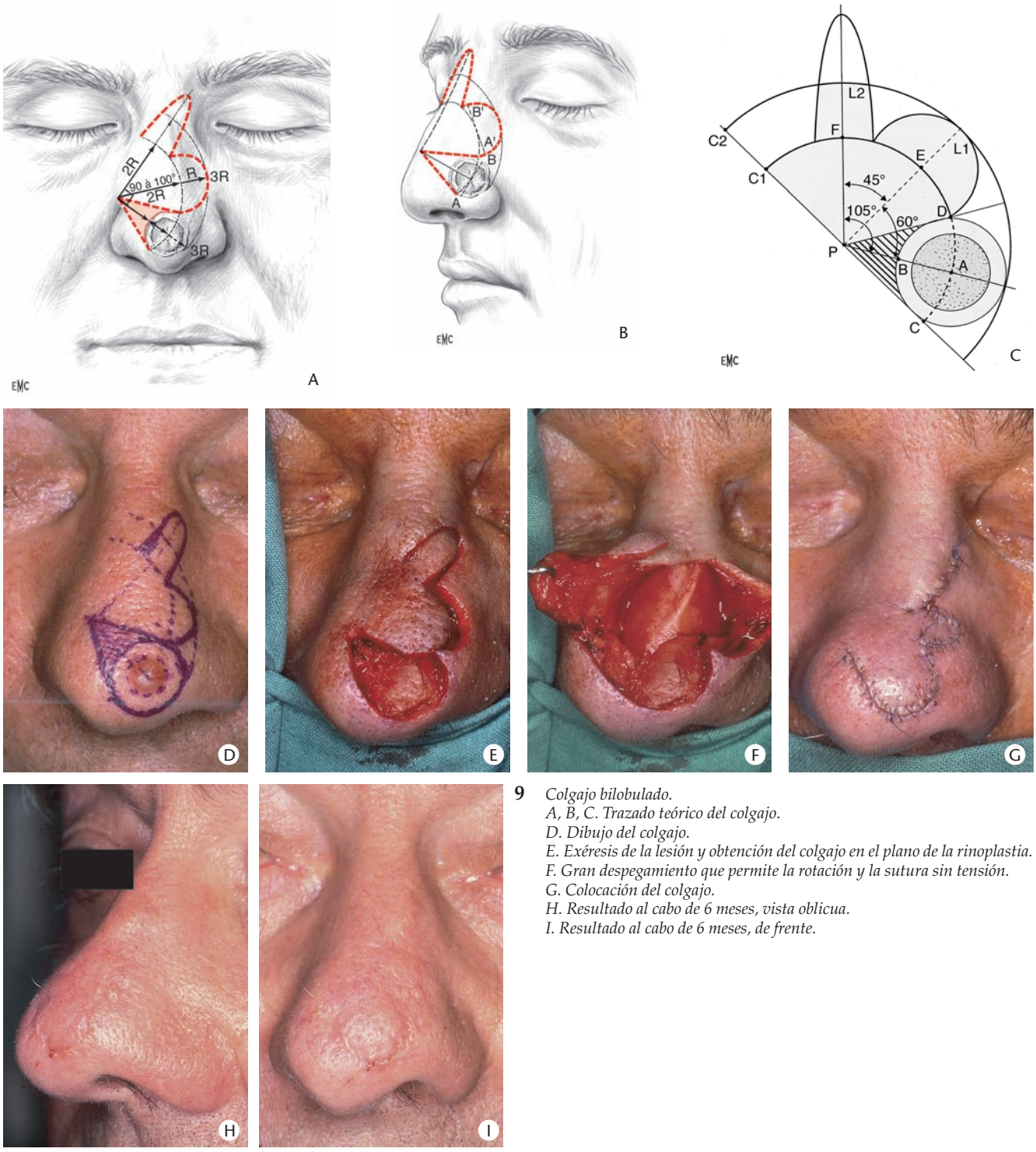

9 *Colgajo bilobulado.*
A, B, C. Trazado teórico del colgajo.
D. Dibujo del colgajo.
E. Exéresis de la lesión y obtención del colgajo en el plano de la rinoplastia.
F. Gran despegamiento que permite la rotación y la sutura sin tensión.
G. Colocación del colgajo.
H. Resultado al cabo de 6 meses, vista oblicua.
I. Resultado al cabo de 6 meses, de frente.

El cierre de la zona donante se realiza:

– por sutura directa en dos planos tras despegamiento y aproximación de los márgenes;

– o bien mediante plastia en VY.

Es conveniente realizar un punto de colchonero con el fin de adaptar perfectamente el colgajo, retirándolo al día siguiente de la intervención para evitar el relleno del ángulo nasofrontal.

El colgajo glabelar está destinado a las PDS limitadas, menores de 2 cm, que se sitúen en la parte superior del dorso o en el canto interno.

Aporta una piel gruesa al canto interno, por lo que es necesario limpiarla completamente de grasa. La formación de un pliegue en la zona del punto pivote es casi constante, pero mejora con el tiempo. El colgajo glabelar ocasiona una aproximación de las cejas.

INJERTOS COMPUESTOS

■ *Injertos cutáneo-adiposos obtenidos por sacabocado* [2, 10, 29]

Este tipo de injerto es en realidad un injerto compuesto, con epidermis, dermis y panículo adiposo; que se puede utilizar en la punta de la nariz en los pacientes con piel espesa o con tendencia seborreica.

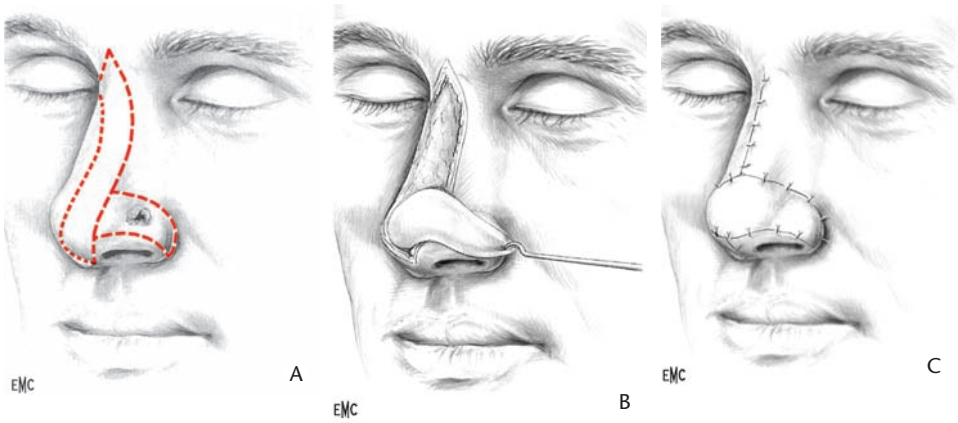

10 *Colgajo de transposición dorsal de la nariz.*
A. Dibujo del colgajo.
B. Obtención del colgajo.
C. Colgajo colocado al final de la intervención.

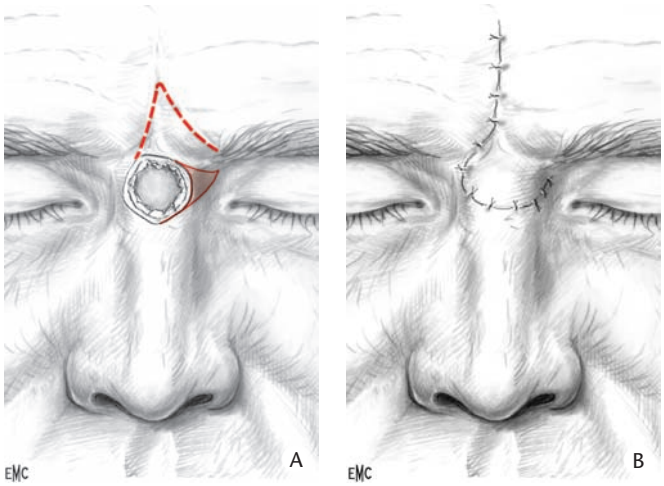

11 *Colgajo glabelar. Se utiliza para reparar pérdidas de sustancia del dorso y del canto interno.*

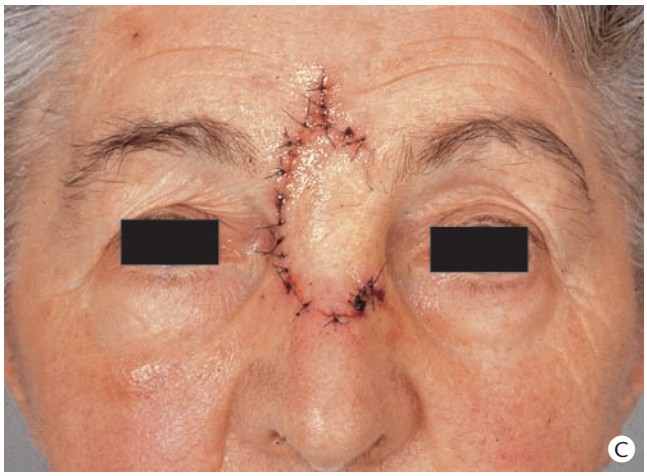

A. Dibujo del colgajo.
B, C. Colgajo colocado al final de la intervención.

Para las lesiones de 4 a 8 mm, que son difíciles de suturar en la zona del lóbulo nasal, es posible obtener este tipo de injerto, bien del lóbulo auricular en el caso del niño, o bien a partir de una arruga glabelar o del pliegue nasogeniano en el caso del paciente mayor, por medio de un sacabocado del mismo calibre que aquél que permite la exéresis circular de la lesión. Este tejido repuesto, que es estrictamente idéntico en dimensión y espesor, se debe fijar a la periferia con 6 a 8 puntos de hilo 6-0 no apretados.

Debe advertirse al paciente la duración del edema y del enrojecimiento postoperatorio (unos 6 meses). El resultado, que habitualmente es excelente, puede mejorarse en ocasiones mediante dermoabrasión, que se realiza hacia el 8.º mes.

■ *Injerto condrocutáneo* [1, 3, 9, 14, 25]

En la mayoría de los casos es de origen auricular. También puede ser de origen nasal, obteniéndose a partir del ala nasal contralateral en aquellos casos en los que la ventana nasal contralateral tiene un diámetro que permite su reducción sin consecuencias funcionales. Esta técnica puede ser útil en caso de lesiones limitadas del pie del ala nasal, situándose la cicatriz de obtención en el pliegue nasogeniano y siendo el colgajo obtenido igual a la mitad de la pérdida de sustancia, lo cual permite la simetría de las narinas.

Obtención del cartílago auricular

- *Técnica*

Este injerto de espesor completo debe ser de tamaño idéntico al de la pérdida de sustancia; cualquier tensión añadida al injerto para reducir las secuelas de su obtención, conlleva una isquemia de los bordes y aumenta el riesgo de necrosis (una secuela cicatrizal poco agraciada en la zona auricular es menos visible que una deformación de la punta de la nariz).

Es útil construir un «modelo» de la zona que se va a reconstruir. La pérdida de sustancia cutánea nasal externa a veces sobrepasa a la lesión cartilaginosa y a menudo es también más grande que el defecto intranasal.

El injerto se obtiene con bisturí realizando una sección franca, perpendicular a la piel, sujetando la pieza con los dedos o con un gancho de Gillies sin efectuar tracción. Es muy importante no dañar con las pinzas la pieza obtenida. A continuación, se comprime entre el pulgar y el índice, con el fin de extraer la máxima cantidad de sangre de su interior, y se sumerge en suero heparinizado.

El colgajo se coloca inmediatamente y se ajusta si es necesario, efectuando a continuación la reparación auricular. La sutura es únicamente cutánea y se realiza con hilo 6-0 sin producir isquemia.

Se coloca un apósito graso durante 48 horas, lo cual permite evitar cualquier desecación o enfriamiento del injerto. A las 48 horas, se realizan punciones para eliminar la sangre

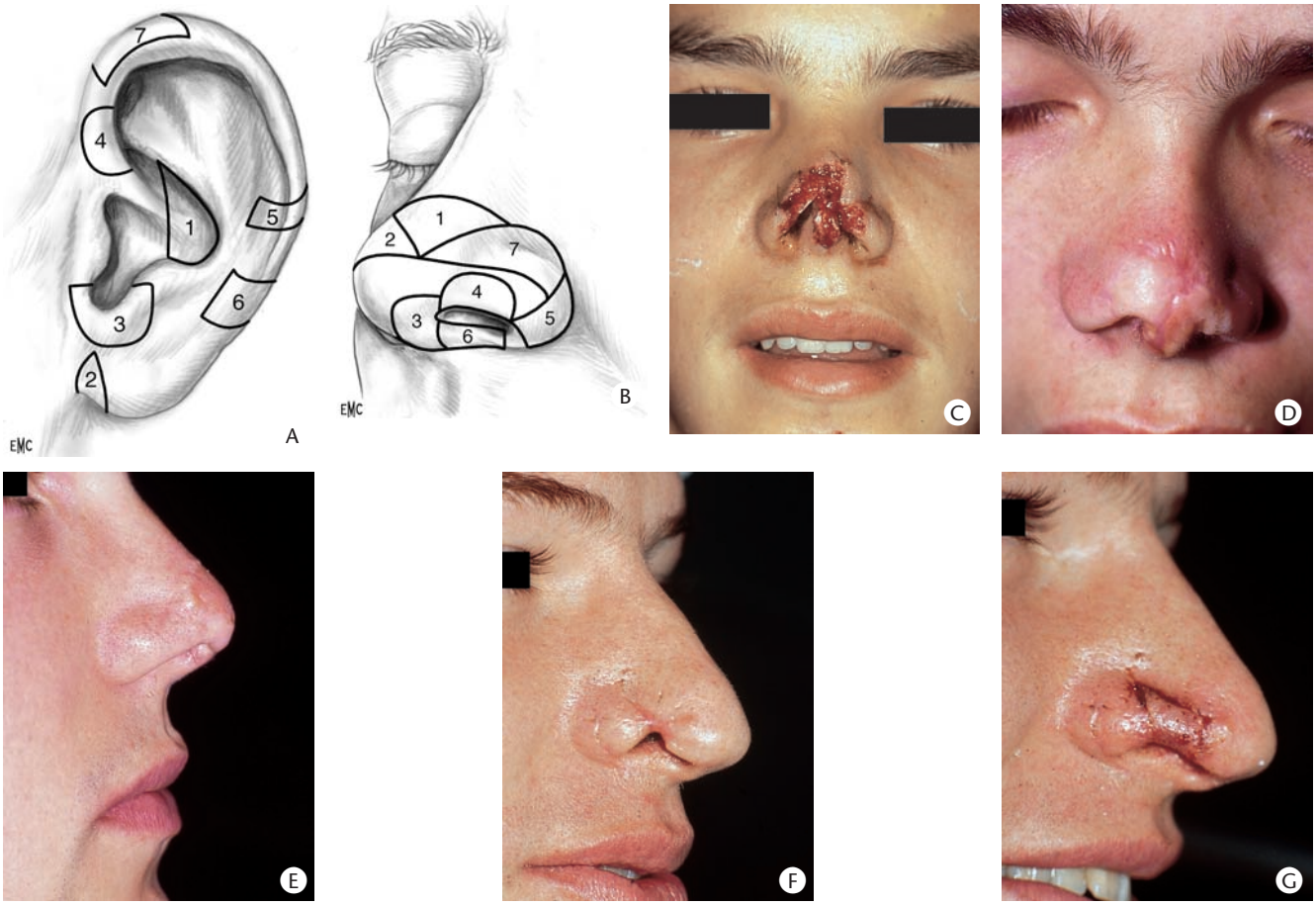

12 *Injertos compuestos.*
A. Zonas de obtención de los injertos compuestos en la región auricular.
B. Esquema de obtención en función de la localización de la lesión.
C. Amputación de la punta de la nariz.
D. Reparación con injertos compuestos múltiples yuxtapuestos.
E. Resultado al cabo de un año.
F. Amputación traumática del ala de la nariz.
G. Reparación con un injerto compuesto obtenido a partir de la raíz del hélix.

venosa acumulada, que confieren a este injerto compuesto un tinte violáceo. Después de la desinfección, se coloca un nuevo apósito graso que se mantiene durante 3 a 5 días. Los puntos se retiran habitualmente el 7.º día.

- *Lugar de obtención*

Para reconstruir el borde libre del ala nasal se suele utilizar siempre que es posible la cara anterior del pabellón, debido a su coloración. La zona de obtención auricular depende de la curvatura que se quiera conseguir. Así, por ejemplo, a la parte media del ala nasal le corresponde habitualmente la porción inicial y más anterior del hélix *(fig. 12)*.

A la parte distal, más curva, le corresponde la porción del tercio superior del hélix o de la unión del tercio superior con el tercio medio.

Al triángulo blando de Converse y a la unión del ala de la narina con la columela, les corresponde la escotadura del antitrago. Es preciso además elegir entre el lado ipso o contralateral en función de la proyección del antitrago, reproduciendo así un adecuado ángulo columela/ala.

Para las regiones convexas del ala de la narina que no afectan al borde libre, se consigue reproducir la convexidad adecuada mediante la obtención de un colgajo del tercio superior del hélix por detrás del borde libre.

En función de la localización de la lesión, proponemos el siguiente esquema para la obtención del injerto *(fig. 12)*.

- *Indicaciones*

Clásicamente, los injertos auriculares no deben superar los 2 cm^2, con el punto central del injerto alejado del margen del receptor no más de 1 cm. El límite de 1,5 cm^2 parece más razonable. Por encima de estas medidas, se debe recurrir a artificios técnicos que permitan aumentar la superficie de contacto entre el injerto y el sitio receptor. La relación entre la superficie del injerto y la superficie de contacto es el factor más importante para conseguir el éxito. La relación 3/1 parece ser el límite razonable (por ejemplo: injerto de 2 cm^2 = superficie de contacto 0,7 cm^2).

La edad no influye en la calidad de la prensión del injerto; sin embargo la irradiación, aunque no contraindica formalmente esta técnica, sí aumenta el riesgo de necrosis.

El tabaquismo también constituye un factor que reduce seriamente las posibilidades de revascularización. Parece obligado dejar de fumar al menos durante 1 mes antes de la intervención y 5 días después de la misma.

Finalmente, se pueden colocar varios injertos yuxtapuestos espaciando los tiempos quirúrgicos. El plazo mínimo antes de utilizar el primer injerto como vector vascular del segundo injerto es de 2 meses.

Esta técnica, simple y fiable cuando se toman las precauciones oportunas, ofrece la ventaja de no dejar secuelas cicatrizales en la cara y siempre puede perfeccionarse o completarse mediante otras técnicas.

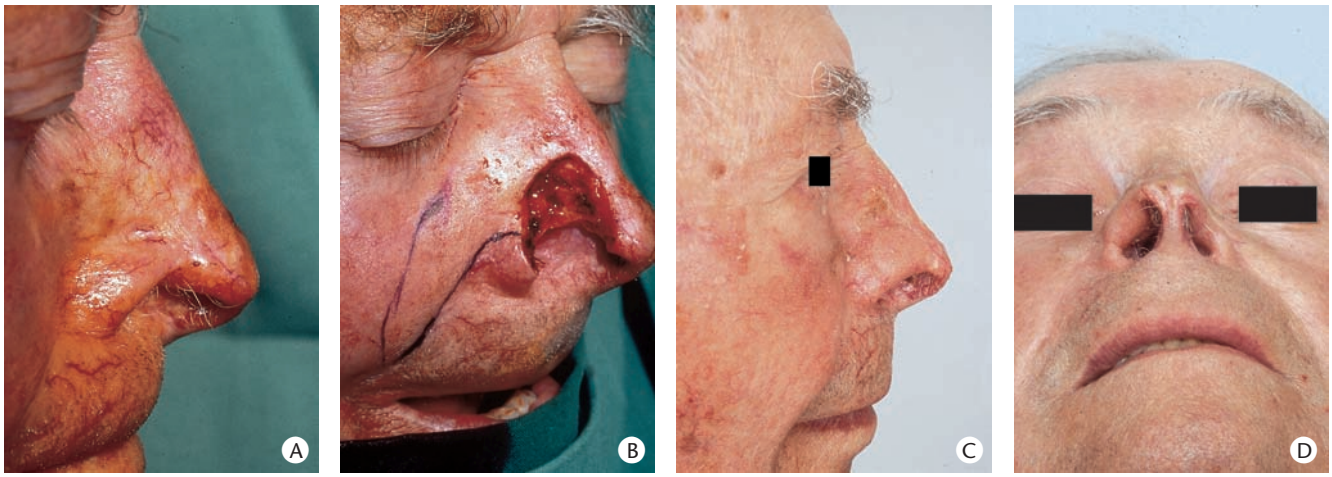

13 *Colgajo nasogeniano.*
Colgajo nasogeniano replegado sobre sí mismo sin armazón cartilaginoso (Préaux).
A. Recidiva de un epitelioma basocelular en un paciente previamente irradiado.
B. Resección tumoral y trazado del colgajo.
C. Resultado algunos meses más tarde.
D. Resultado algunos meses más tarde: vista inferior.

Reparación de las pérdidas de sustancia con interrupción de la nariz y (o) extensas

INJERTOS COMPUESTOS

Se proponen para las PDS limitadas, con interrupción del ala de la nariz.

COLGAJOS REGIONALES

Los más utilizados son los colgajos nasogenianos y los colgajos frontales.

Cuando la pérdida de sustancia produce interrupción, se plantea el problema de la reparación de los planos superficiales; así como la de un eventual plano intermedio óseo o cartilaginoso.

■ *Colgajo nasogeniano* [16, 17, 47, 58]

Es un colgajo cuya vascularización está garantizada por los pedículos subdérmicos que provienen de la arteria facial. Por tanto no es un colgajo vascular y ésta es la razón por la cual se puede realizar con pedículo superior o inferior.

Su trazado discurre por detrás del pliegue naso, alo o labiogeniano, y por tanto por una zona no pilosa del varón. Puede alcanzar una anchura de 2 a 2,5 cm. Su longitud es de 8 a 10 cm; y el extremo afilado facilita el cierre, que se debe efectuar en dos planos.

Este colgajo, con pedículo superior *(fig. 13)*, se utiliza principalmente para la reparación de PDS del ala de la nariz (para las superficiales, pero sobre todo para las que crean interrupción, según el método de Préaux [47]). En su parte distal se adelgaza hasta el plano dérmico, y se repliega sobre sí mismo para reconstruir los planos superficiales y profundos. La perennidad de la reparación se asegura mediante un apósito compresivo de algodón mantenido por uno o dos puntos penetrantes. No suele ser necesario interponer un fragmento de cartílago (de la concha, por ejemplo), ya que la reconstrucción es suficientemente rígida; aunque a menudo resulta demasiado gruesa, y es necesario realizar un reajuste posterior en un segundo tiempo con anestesia local.

El colgajo nasogeniano se coloca habitualmente con su pedículo, con la condición de adaptar la resección de piel a las reparaciones del ala de la narina.

Se ha propuesto su utilización para las reparaciones de PDS superficiales de la punta de la nariz, pero los resultados han sido decepcionantes debido sobre todo a la anómala coloración.

El colgajo nasogeniano, con pedículo inferior, constituye un buen procedimiento para las restauraciones de la columela. En este caso, el colgajo se desepidermiza en su parte intermedia a su paso por debajo del ala nasal.

Las ventajas del colgajo nasogeniano son:

– se disimula muy bien la zona donante por detrás del pliegue;

– el respeto del pliegue;

– un resultado estético aceptable en cuanto a la reconstrucción del ala nasal o de la columela.

Sus inconvenientes son:

– el colgajo puede resultar un poco grueso a pesar del adelgazamiento que se realiza para reconstruir el ala de nariz, de forma que a menudo es necesario un segundo tiempo;

– la congestión venosa del colgajo en caso de que se elimine de entrada toda la grasa del mismo;

– la presencia de una pequeña muesca en la unión del lóbulo y el ala de la nariz, que puede requerir corrección con refuerzo cartilaginoso.

Colgajo de Pers

Es un colgajo nasogeniano modificado *(fig. 14)*.

La reparación del ala de la nariz en su conjunto (piel y cartílago de espesor total, a veces extendidos a la parte homolateral del lóbulo nasal) se consigue mejor mediante el colgajo nasogeniano en isla descrito por Pers [45] en 1967; modificado por uno de los autores [18], trazando la zona de obtención en el pliegue labiogeniano, algo más externa que en el trazado propuesto inicialmente, y conservando cuando es posible un fragmento de la inserción del ala nasal, con pedículo inferior.

Este colgajo con pedículo superior está vascularizado por las ramas alares de la arteria labial superior. Su trazado

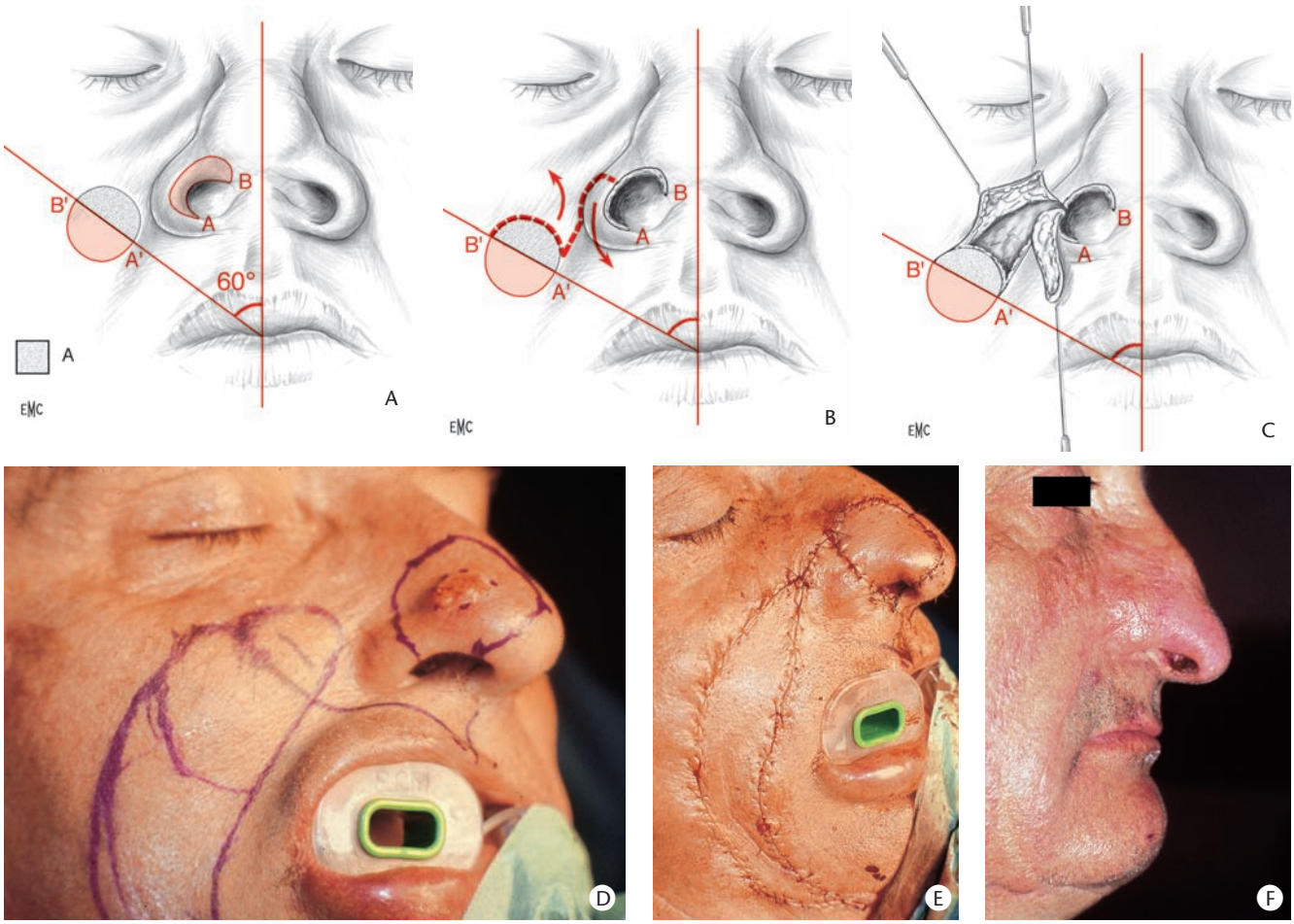

14 *Técnica de Pers.*
A. Puntos de referencia del trazado. (Porción cutánea utilizada para la reconstrucción de la piel intranasal.)
B. Trazado del colgajo.
C. Disección del colgajo.
D. Paciente con un epitelioma espinocelular del ala y de la punta de la nariz: trazado del colgajo.
E. Colgajo colocado al final de la intervención.
F. Resultado al cabo de 1 año.

requiere una técnica rigurosa, realizando un modelo de la PDS intranasal situada bajo la línea A'B' de pliegue del colgajo, correspondiendo la PDS cutánea al trazado situado por debajo de dicha línea.

El colgajo se diseca hasta el reborde del orificio piriforme conservando un pedículo subcutáneo fibromuscular. Se gira a continuación sobre dicho pedículo según un eje vertical, y después se pliega la lengüeta cutánea según un eje horizontal.

Para obtener un resultado estéticamente aceptable, es necesario obtener dicha lengüeta cutánea desde distal hacia proximal, con un espesor máximo de 2 a 3 mm.

Se debe continuar la disección hacia el orificio piriforme, siendo muy prudentes en profundidad para no lesionar las venas profundas. Cuando la lesión sobrepasa el lóbulo nasal, se puede obtener el colgajo dejando en su sitio la piel que recubre al pedículo.

Esta técnica permite cerrar a continuación la zona donante mediante un colgajo nasogeniano en isla con pedículo subcutáneo.

El colgajo de Pers modificado puede indicarse en las PDS de espesor total, con interrupción del conjunto del ala de la nariz, que sobrepasen el lóbulo nasal pero que no alcancen la cúpula cartilaginosa. Este colgajo, que es de escaso espesor grueso y no está reforzado, se debe «tensar» en su zona de pliegue sobre la parte anterior restante del orificio de la narina, con el fin de evitar el colapso del ala reconstruida. Cualquier lesión que sobrepase esta zona parece contraindicar el uso de un colgajo sin estructura cartilaginosa de sostén.

Las ventajas son:

– la reconstrucción alar en un tiempo, con reparación simultánea del plano de cobertura y de recubrimiento;

– la conservación del pliegue nasogeniano;

– la simetría de las alas de las narinas.

Sus inconvenientes son:

– la ausencia de refuerzo cartilaginoso;

– la fiabilidad vascular aleatoria, que suele conducir a un sufrimiento venoso precoz;

– el espesor del colgajo, que produce obstrucción nasal y que hace necesaria la extirpación secundaria de grasa;

– la secuela cicatrizal importante en la zona yugal, por lo que se reserva prioritariamente a los pacientes de mayor edad con cicatrización perfecta. El cierre de la zona donante impone la necesidad de trazar un nuevo colgajo nasogeniano.

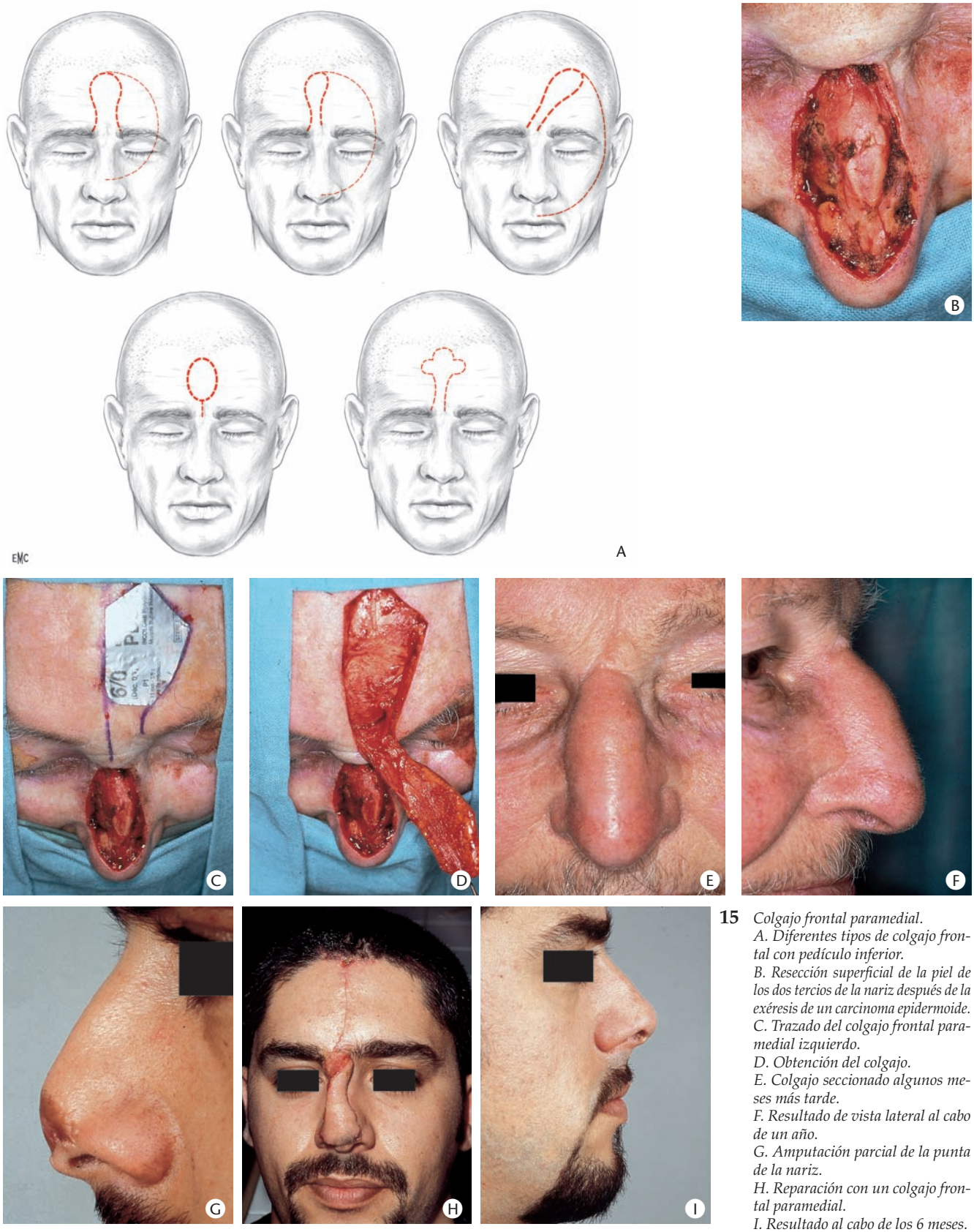

15 *Colgajo frontal paramedial.*
A. Diferentes tipos de colgajo frontal con pedículo inferior.
B. Resección superficial de la piel de los dos tercios de la nariz después de la exéresis de un carcinoma epidermoide.
C. Trazado del colgajo frontal paramedial izquierdo.
D. Obtención del colgajo.
E. Colgajo seccionado algunos meses más tarde.
F. Resultado de vista lateral al cabo de un año.
G. Amputación parcial de la punta de la nariz.
H. Reparación con un colgajo frontal paramedial.
I. Resultado al cabo de los 6 meses.

■ *Colgajos frontales*

Colgajo frontal con pedículo inferior *(fig. 15A)*

En las últimas décadas, gracias al perfeccionamiento de las técnicas aportado por Burget, el colgajo frontal (que se convierte en paramedial) se ha consolidado como el colgajo clave de la reconstrucción nasal. Permite resolver prácticamente cualquier situación, a costa siempre de una moderada alteración de la estética frontal.

• *Colgajo frontal paramedial (fig. 15)* [4, 5, 19, 33, 36, 48]
Es un colgajo cutáneo, axial, y centrado en una única arteria supratroclear, que está indicado para cualquier PDS extensa

de la nariz (independientemente de su tamaño o de su localización) aunque sobre todo de la punta, del ala o de la columela.

El pedículo se dibuja en el lado de la PDS e incluye un único eje vascular centrado en la primera arruga del entrecejo. Se sitúa entre la cabeza de la ceja y la línea media y a veces se localiza mediante Doppler. El pedículo, que debe ser lo más estrecho posible (entre 12 y 15 mm), permite mejor la rotación y el cierre por simple aproximación. Dicho pedículo se centrará, en la medida de lo posible, en la vena emisaria frontal ya que para ciertos autores, en especial para Servant [48], el colgajo frontal es un colgajo de predominio venoso. El eje del colgajo se elige según la vena que se localiza mediante la maniobra de Valsalva.

Es inútil malgastar el pedículo vascular contralateral que puede:

– servir de colgajo doble en el mismo tiempo quirúrgico;

– o bien reservarse para utilizarlo en caso de recidiva.

El labrado de la lengüeta cutánea se realiza a partir de un modelo exacto de la PDS. En ocasiones, el trazo puede prolongarse 15 a 20 mm más allá del nacimiento del pelo, especialmente si el colgajo debe alcanzar la columela. El eje de rotación del colgajo debe determinarse con precisión. Además, durante la rotación hay que tener en cuenta que el espesor del pedículo disminuye obligatoriamente la longitud del colgajo utilizable.

La disección del colgajo comienza en la parte superior de la lengüeta cutánea y se realiza clásicamente en tres planos diferentes:

– en el extremo distal, la disección es estrictamente subcutánea, y respeta de forma absoluta el músculo frontal. El colgajo debe ser lo más fino posible para disminuir el linfoedema postoperatorio y garantizar un mejor resultado estético. Para ello se debe eliminar toda la grasa posible del colgajo. Se retiran también los bulbos pilosos si el pedículo se extiende más allá del nacimiento del pelo;

– en el tercio medio, la disección es submuscular;

– en la parte proximal, alrededor de 5 mm por encima de la arcada de la ceja, la disección se convierte en subperióstica; lo cual mejora la rotación del colgajo y sobre todo respeta el pedículo vascular, pudiendo extenderse la disección hasta el reborde de la órbita, con la condición de ser prudentes.

A la altura del pedículo, el cierre se realiza en dos planos después de reajustar las arrugas frontales. La cicatriz paramedial suele ser discretamente más visible que la cicatriz medial. A nivel de la lengüeta cutánea, existen varias posibilidades en función del tamaño de la PDS:

– la PDS menor de 3 cm puede cerrarse sin mucha dificultad por simple aproximación, en especial en el paciente mayor con piel laxa, después de un despegamiento en el plano del cuero cabelludo;

– si la zona donante no se puede cerrar por simple aproximación, se dejará para cicatrización dirigida. Ésta se consigue en 7 a 10 semanas; obteniéndose mejores resultados que los que ofrece el injerto de piel total, que suele producir un efecto patchwork (parche) con aspecto de inmovilidad, sobre todo cuando el injerto asienta directamente sobre el periostio. En ocasiones, la PDS puede ser injertada utilizando la piel procedente del pedículo tras su recolocación. En caso de PDS importante, puede ser útil recurrir previamente a un expansor.

Habitualmente, la desconexión del colgajo se realiza al cabo de 3 semanas. Después de la sección del pedículo, la base del colgajo se libera de grasa y se recoloca entre las cejas, evitando así cualquier distorsión. Algunos autores, como Menick, son partidarios de retrasar la desconexión del pedículo en las reconstrucciones nasales mayores; realizando un primer retoque 3 semanas después de la colocación del colgajo. Este retoque consiste en la eliminación de la grasa y en el despegamiento de la parte proximal, realizando la desconexión tres semanas más tarde.

A continuación se describen otros tipos de colgajos frontales, que mantienen sus indicaciones y merecen ser mencionados.

- *Colgajo frontal medial*

Es más conocido como «colgajo indio» y se utiliza desde muy antiguo. Sus primeras descripciones se remontan al siglo vi antes de nuestra era, en la India. A mediados del siglo xx recuperó su prestigio gracias a Kazanjian. Esta técnica ha perdido mucho interés ya que desperdicia dos ejes vasculares. El pedículo del colgajo es demasiado ancho, y limita su rotación debido a un corto radio de acción, lo que difícilmente le permite alcanzar la parte baja de la nariz.

- *Colgajo frontal oblicuo (fig. 16)*

Fue descrito en 1850 por Auvert. En este caso, la lengüeta se dibuja en la parte lateral de la frente, con un pedículo vascular que ya no es vertical sino oblicuo; sin respetar la topografía de los ejes vasculares, lo cual requiere a veces una autonomización. Para aumentar el aporte vascular, muchos autores proponen la obtención de músculo frontal. Este colgajo es útil en el paciente que tiene la frente pequeña y una línea de implantación del pelo baja, o cuando la PDS se sitúa en una zona baja de la nariz ya que dicho colgajo tiene un gran radio de acción, sobre todo cuando la PDS se localiza en la columela.

- *Colgajo frontal en isla con pedículo subcutáneo (fig. 17)*

Este colgajo, propuesto por Monks, constituye una técnica atractiva ya que deja una cicatriz cutánea mínima y evita la desconexión secundaria.

En realidad, esta técnica presenta menor fiabilidad dada la fragilidad vascular y suele requerir una reintervención secundaria debido al relleno del ángulo nasofrontal que produce el pedículo subcutáneo. Suele ser necesario realizar de entrada una incisión cutánea frontal para limitar los riesgos de estrangulación.

El diseño de la lengüeta cutánea frontal permite individualizar los diferentes colgajos frontales, que se describen a continuación.

- *Colgajo en ala de gaviota (Sea Gull flap) (fig. 18)*

Este colgajo, descrito en 1966 por Millard [40, 41, 42, 43], presenta una forma particular; con una lengüeta de tres hojas, destinada al revestimiento externo del complejo apicocolumelar y de las alas. El colgajo está pediculizado sobre una única arteria supratroclear y es de trazo delicado, sin posibilidad alguna de adecuación.

Por razones de seguridad vascular, Millard aconseja incluir el músculo frontal, lo que implica un colgajo más grueso. Parece inútil esta precaución si se autonomiza el colgajo realizando una incisión cutánea en la periferia hasta el periostio, sin levantarla, con preparación de unas «neo-alas» mediante injertos cutáneos y cartilaginosos.

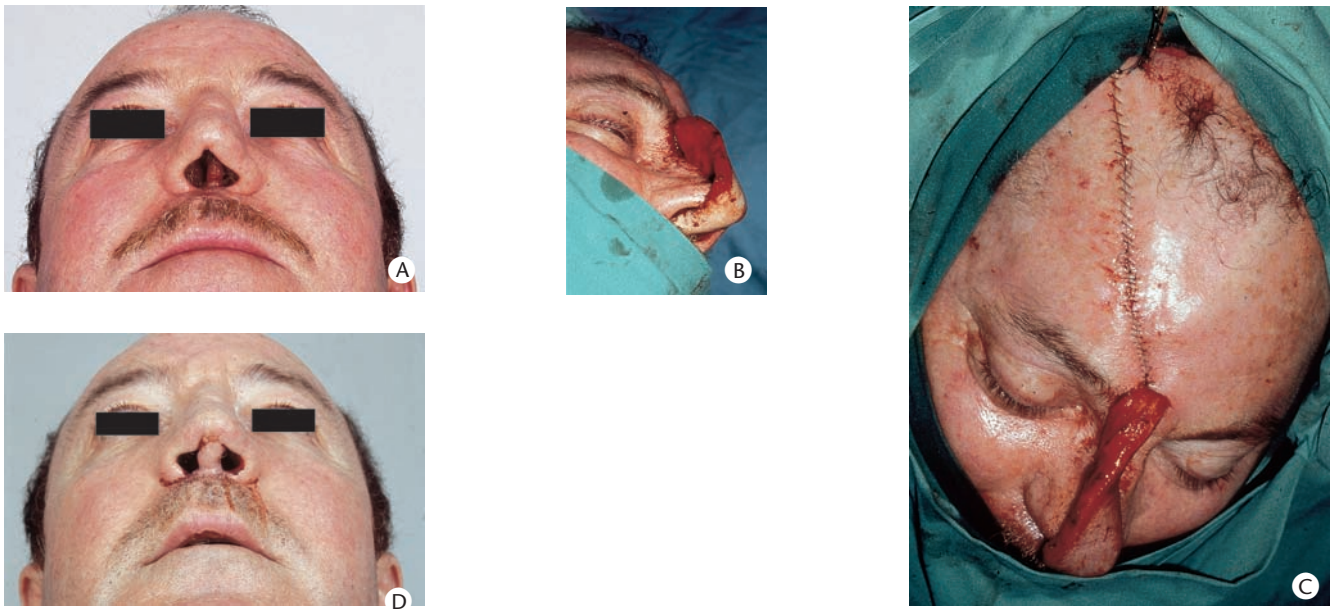

16 *Colgajo frontal oblicuo.*
A. Epitelioma de la columela resecado en dos tiempos.
B. Colocación del colgajo frontal oblicuo.
C. Aspecto durante la operación.
D. Resultado al cabo de 6 meses
Obsérvese la atrofia parcial del colgajo situado entre la punta de la nariz y la espina nasal.

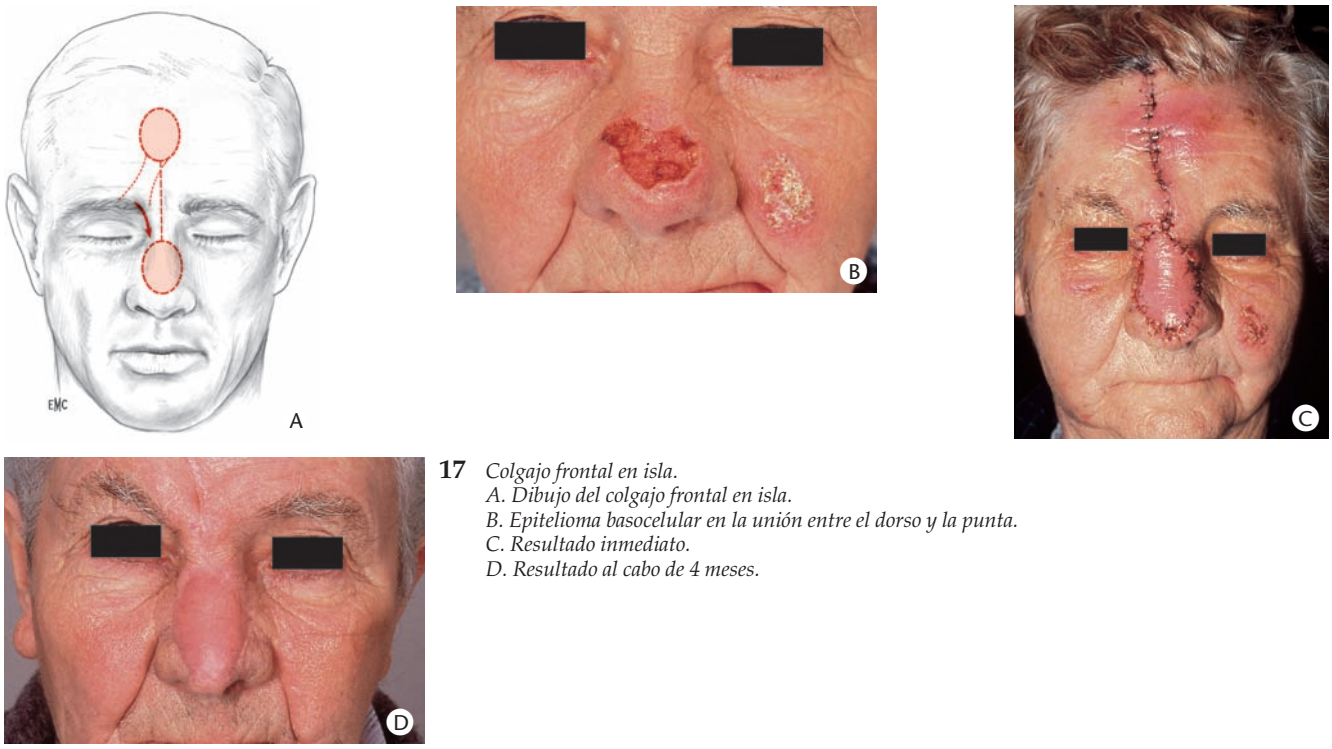

17 *Colgajo frontal en isla.*
A. Dibujo del colgajo frontal en isla.
B. Epitelioma basocelular en la unión entre el dorso y la punta.
C. Resultado inmediato.
D. Resultado al cabo de 4 meses.

- *Colgajo bifurcado de Pollet* [19, 47]

Permite la reconstrucción de la columela gracias a dos extensiones laterales dibujadas en la parte superior del colgajo, que estarán tanto más separadas cuanto más prominente sea la punta.

Estos diferentes colgajos con pedículo inferior sólo se pueden utilizar en los casos en los que la altura frontal sea suficiente y que no exista lesión cicatrizal en la raíz de la nariz que pueda haber interrumpido las arterias supratrocleares. En este último caso, es indispensable recurrir a un colgajo tipo scalp. El más utilizado es el de Converse, derivado del colgajo *Up and Down* («arriba y abajo») de Gillies.

Colgajos frontales tipo scalp

- *Colgajo de Converse (fig. 19B)* [6, 7]

Se utiliza cuando resulta imposible reconstruir el plano profundo con los colgajos locales cutáneos y/o mucosos.

Si este colgajo consigue resolver de manera satisfactoria la reconstrucción de la punta de la nariz, se debe rehacer de

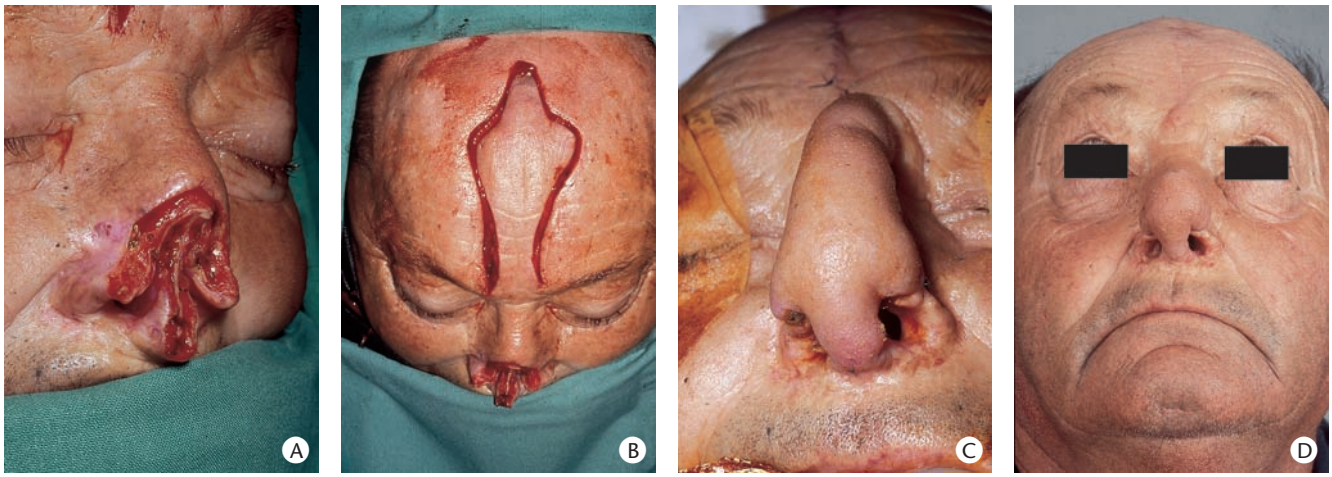

18 *Colgajo frontal de Millard para reparar la punta y la columela.*
A. Amputación del tercio inferior de la nariz.
B. Trazado del colgajo.
C. Colgajo colocado.
D. Resultado al cabo de 1 año.

forma previa o simultánea el armazón de la línea nasal por encima de la punta.

Este colgajo utiliza la vascularización de la rama anterior de la arteria temporal superficial contralateral, anastomosada con las arterias supratrocleares.

Trazado del colgajo: en el lado contrario al pedículo temporal utilizado, se dibuja una lengüeta cutánea de aproximadamente 7 a 8 cm de ancho (según el tamaño de la PDS a reparar) de pedículo superior.

Desciende por encima de la ceja preservada, situándose la incisión interna de 2 a 3 cm por fuera de la línea media.

Esta lengüeta, que se utiliza para rehacer la nariz, se debe despegar por delante del músculo frontal preservado, lo cual confiere a la piel la elasticidad suficiente para armonizar la punta de la nariz.

El músculo frontal se incide por dentro al mismo tiempo que la incisión interna.

La incisión se continúa en el cuero cabelludo a partir de la incisión externa y se une con el trazado habitual de la incisión bicoronal, alejándose después hacia atrás para terminar por detrás del pabellón auricular. Únicamente se conserva el periostio, despegándose el cuero cabelludo y la frente indemne hasta la proximidad de la ceja; de manera que permita la trasladar la lengüeta cutánea hasta la región labial sin ninguna tensión.

La reparación de la zona donante se realiza habitualmente durante la sección del colgajo, mediante un injerto de piel fina que se coloca sobre esta superficie recubierta de tejido de granulación, que se controla mediante la aplicación de apósitos grasos y la realización de cauterizaciones repetidas que tienen por objeto conseguir un lecho adecuado y nivelado con los tejidos adyacentes.

La utilización previa de un expansor es controvertida; permite el cierre directo, pero aumenta el espesor del colgajo haciéndolo menos maleable. La lengüeta se repliega sobre sí misma mediante puntos penetrantes para rehacer la columela y las alas de la nariz (Pétrali) [19, 47]. A veces, estos puntos se mantienen mediante un apósito compresivo de algodón suavemente apretado para no provocar necrosis. De esta forma, los planos superficiales y profundos se reconstruyen sin necesidad de interponer cartílago, como se describió en las técnicas anteriores.

Esta lengüeta se sutura y se ajusta a los restos cutáneos.

Lo ideal es que el armazón de la línea nasal sea reconstruido previamente. Si no es posible, se reconstruye de forma secundaria mediante injertos y la colocación provisional de implantes de silicona que limitan la retracción.

La sección del pedículo, que consta de piel de la frente y cuero cabelludo, se realiza en la tercera semana; al estar ya reposicionado y habiéndose recubierto la zona cruenta con el injerto de piel fina.

Los problemas de congestión venosa que se producen en la lengüeta después de la sección del colgajo se pueden solucionar con sanguijuelas, disponibles en las farmacias hospitalarias o clínicas.

- *Otros tipos de colgajos tipo scalp*

– *Up and Down de Gillies* [19, 47]
La lengüeta cutánea vertical se dibuja por encima de la ceja contralateral. Converse se inspiró en este colgajo para describir el colgajo tipo scalp, que tiene dos ventajas con respecto al *Up and Down:*

- mejor vascularización;
- las cicatrices se disimulan en el cuero cabelludo.

– *El colgajo frontal con pedículo superior* [19, 47] *(fig. 19A)*
Su diseño está inspirado en el de Converse, situándose el pedículo en el cuero cabelludo. Este colgajo se utiliza en las PDS distales, en pacientes con frente baja o si existe una contraindicación para el colgajo frontal paramedial. La disección del pedículo se prolonga hasta la raíz del hélix, de forma que el colgajo pueda alcanzar sin dificultad la columela. Tiene la ventaja de dejar poca cicatriz; la cicatriz frontal medial es de buena calidad, y las demás quedan escondidas en el cuero cabelludo. Su largo pedículo le permite alcanzar fácilmente la parte distal de la nariz.

– *El colgajo en hoz (Sickle flap) de New*
Este colgajo, descrito en 1945, está vascularizado por la arteria temporal superficial. Debido a la precariedad vascular, necesita una autonomización; pudiéndose preparar mientras tanto un armazón por medio de un injerto cartilaginoso. El riesgo es la torsión del pedículo durante su colocación. Este colgajo se utiliza, con mínima secuela cicatrizal, para las reparaciones de la punta y de la mitad distal del ala nasal.

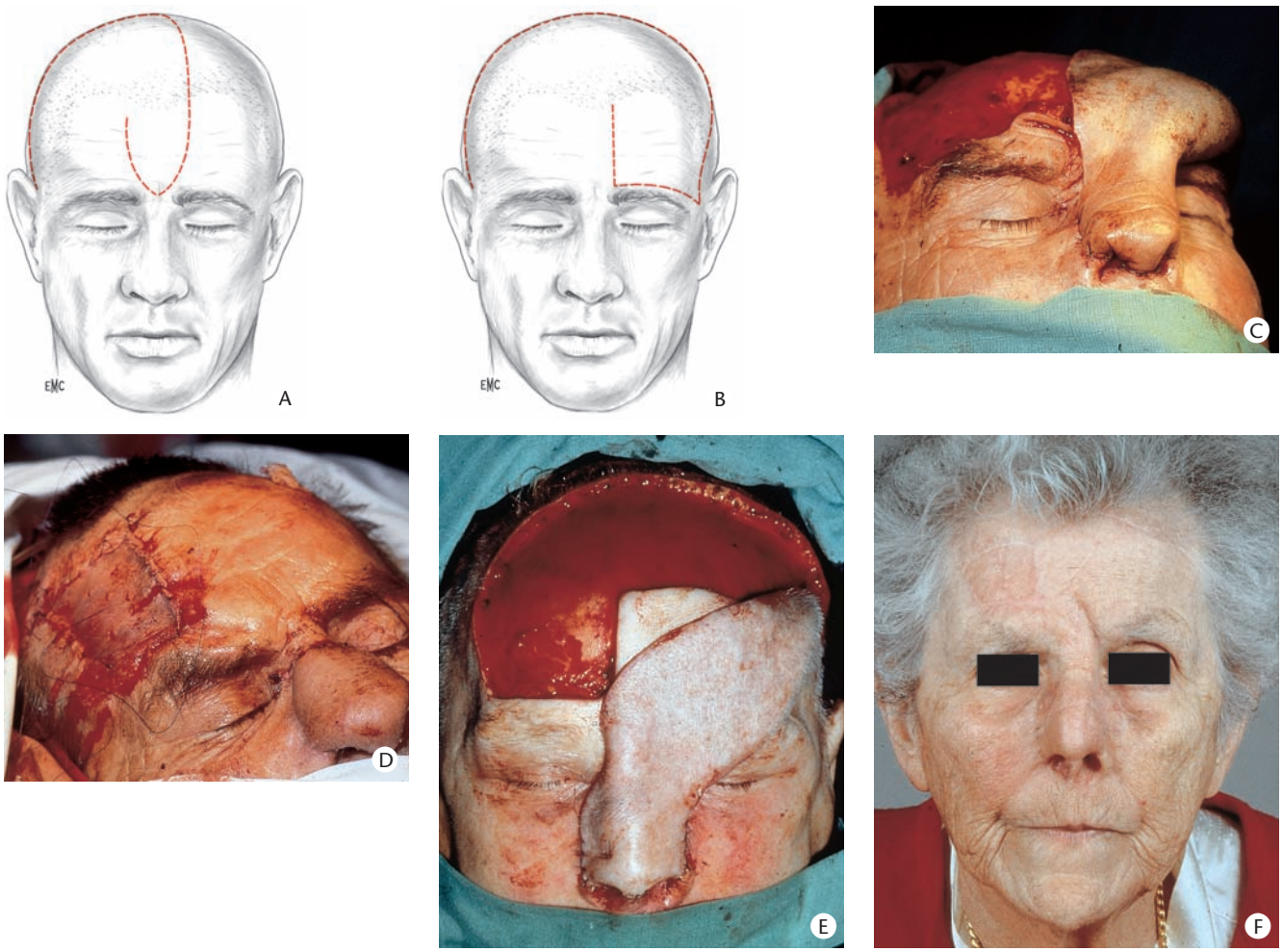

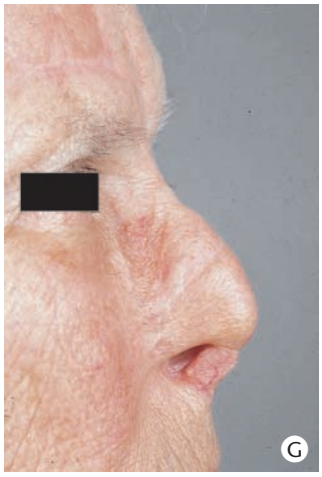

19 *Colgajo de Converse.*
A. Dibujo del colgajo frontal con pedículo superior.
B. Dibujo del colgajo de Converse.
C. Colocación del colgajo.
D. Sección del colgajo con injerto de piel de la zona donante.
E. Colgajo de Converse modificado (fotografía por cortesía de Dr. Toquet.)
F. Resultado al cabo de 1 año: vista frontal.
G. Resultado al cabo de 1 año: vista lateral.

■ ***Colgajo de Schmid-Meyer*** *(fig. 20)*

El colgajo frontotemporal de Schmid-Meyer [24, 37, 38, 39] es un colgajo tubulado, con pedículo supraciliar interno, que permite la transposición de la piel temporal (con armazón de cartílago auricular) sobre la punta o el ala de la nariz. La realización de este colgajo es larga y minuciosa, requiriendo al menos tres tiempos quirúrgicos, uno de los cuales corresponde al de autonomización.

Está indicado en las PDS penetrantes del ala de la nariz que se extienden a la punta o a la columela. A pesar de su delicada técnica, el colgajo frontotemporal sigue siendo un buen método de reconstrucción, ya que tiene la ventaja de aportar un colgajo reforzado, prefabricado con el tamaño exacto de la PDS evitando un espesor excesivo, que suele constituir un problema en otros métodos de reconstrucción.

■ ***Colgajo de Washio***

Descripción

El colgajo retroauricular descrito por Washio en 1969 [62], permite el aporte de piel y de cartílago auriculares para la reconstrucción de las PDS penetrantes del ala nasal.

Necesita al menos dos tiempos quirúrgicos.

Se basa en las anastomosis que existen entre la red temporal superficial y la red auricular posterior.

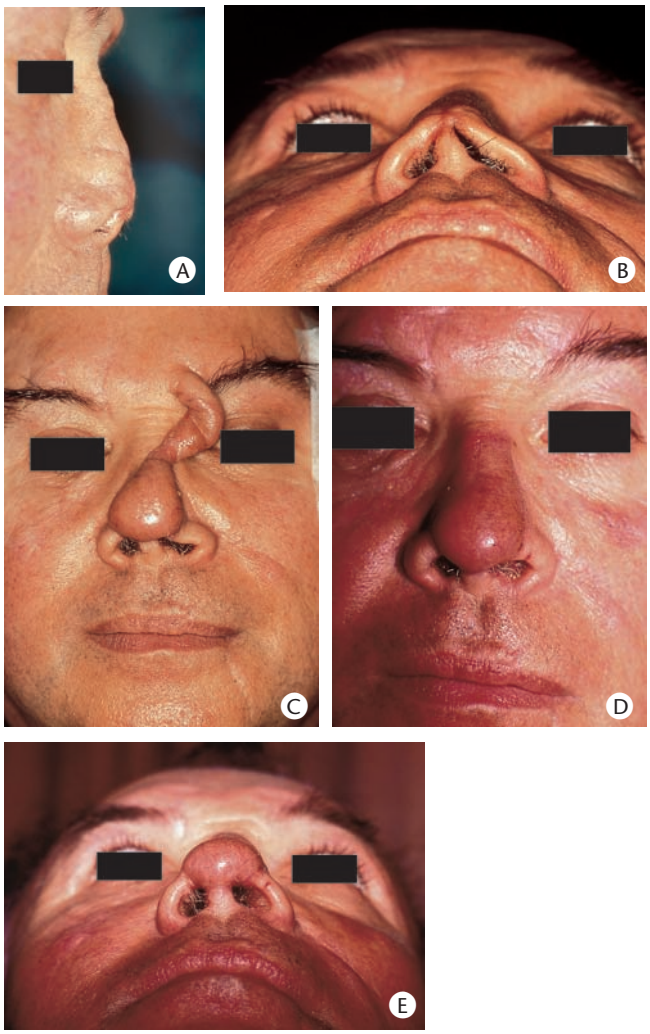

20 *Colgajo de Schmid-Meyer.*
A. Amputación traumática de la punta de la nariz: vista lateral.
B. Amputación traumática de la punta de la nariz: vista inferior.
C. Colocación del colgajo previamente autonomizado y reforzado con cartílago.
D. Resultado al cabo de 4 meses: vista frontal.
E. Resultado al cabo de 4 meses: vista inferior.

Técnica quirúrgica

- *Disección*

Se realiza en el espacio de Merkel.

Sigue la cresta temporal y se inclina en la región retroauricular. En esta zona se obtiene la lengüeta cutánea (a veces con cartílago) después de realizar un modelo de la PD.

A continuación, el colgajo se bascula hacia delante, lo que provoca una torsión del pedículo.

- *Cierre*

La zona donante se puede cerrar por primera intención o bien realizar un injerto con piel total.

La zona cruenta se deja para cicatrización dirigida.

- *Desconexión*

Se efectúa a las tres semanas y queda en posición.

Indicaciones

Las indicaciones del colgajo de Washio se derivan de las contraindicaciones o del rechazo a la utilización de la frente, en especial en el niño.

Se dirige a las PDS penetrantes del ala de la nariz o del complejo lobulocolumelar.

Ventajas

Las cicatrices visibles son escasas o ausentes.

Puede estar reforzado con cartílago auricular.

No conlleva sacrificio de la piel frontal, sobre todo en el niño.

Inconvenientes

El colgajo de Washio aporta una lengüeta cutánea de tamaño limitado, existiendo a menudo discromía.

Al ser aleatoria la vascularización del colgajo, algunos autores (entre ellos Washio), preconizan la autonomización.

En realidad, el mayor inconveniente radica en la complejidad de la intervención junto con la incomodidad que existe hasta la desconexión, todo ello para conseguir a veces unos resultados decepcionantes. Sigue siendo un método de rescate cuando los demás han fracasado.

RECONSTRUCCIÓN DEL PLANO PROFUNDO Y DEL ARMAZÓN NASAL

Los colgajos que se han descrito anteriormente permiten la reconstrucción del plano superficial, pero a veces también la de ciertos planos profundos (colgajo de Converse, colgajo nasogeniano).

En el resto de los casos, se debe reconstruir el plano profundo y el esqueleto.

■ *Reparación del plano profundo de las PDS con interrupción de la nariz*

El plano profundo de la nariz puede reconstituirse con la piel de un colgajo nasogeniano o de un colgajo de Converse replegado sobre sí mismo, sin refuerzo cartilaginoso.

El colgajo nasogeniano puede reconstituir una PDS limitada del ala de la nariz de 2,5 cm, y el colgajo de Converse reconstituye la punta y el ala de la nariz; ya que la rigidez de la piel frontal, doblada sobre sí misma, garantiza el soporte suficiente sin tener que recurrir a injertos óseos o cartilaginosos.

No ocurre lo mismo cuando las PDS son más amplias, lo que justifica la insistencia de Burget [4, 5] por los colgajos de mucosa nasal con armazón cartilaginoso obtenidos de la zona; o de la concha de la oreja o de hueso, recubiertos por un colgajo cutáneo casi siempre frontal.

Reconstrucción del plano profundo a partir de la piel

Se da la vuelta a la piel sobre sí misma según el procedimiento de la brida, haciendo el dibujo de forma que la unidad «plano profundo» se reconstruya en continuidad. En cualquier caso, esta piel está mal vascularizada, sobre todo si previamente se ha realizado un tratamiento con braquiterapia.

Este método puede utilizarse para la reparación limitada del ala de la nariz o para una reconstrucción nasal si los restos cutáneos son suficientes para la porción superior de la línea nasal y para la parte lateral de la nariz (se evita obtener la piel yugal adyacente, ya que su reparación requeriría un procedimiento diferente con el fin de respetar las unidades estéticas).

Reconstrucción del plano profundo a partir de la mucosa nasal *(fig. 21)*

Se realiza una translación de mucosa a partir de la mucosa de la cara interna de los huesos propios de la nariz o bien a costa de la mucosa septal ipso o contralateral.

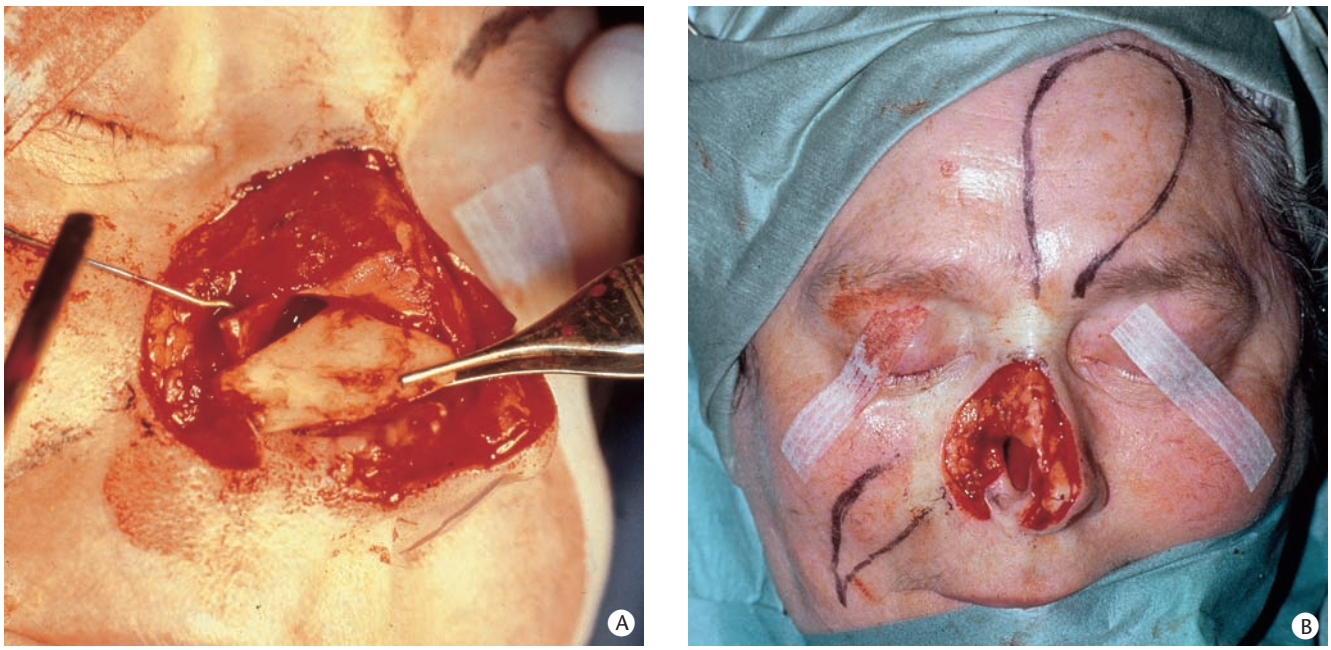

21 *Amputación de la mitad de la nariz por un carcinoma.*
A. Reconstrucción del plano profundo según el método de Burget.
B. Aspecto global con el trazado del colgajo frontal de recubrimiento.
C. Resultado después de algunos meses.
D. El colgajo demasiado espeso deberá adelgazarse.

Este método, descrito por de Quervain a principios del siglo xx, fue recuperado por Converse [6, 7], Millard y sobre todo por Burget [4, 5].

Burget propone un colgajo de mucosa septal pediculado sobre la arteria septal anterior, que es rama de la arteria coronaria superior. Este colgajo puede ser bilateral, y en ocasiones se puede trasladar con el tabique osteocartilaginoso (incidiéndolo a la vez que la mucosa) con el fin volver a dar soporte a la punta de la nariz.

El colgajo mucoso se puede trazar «en asa de cubo», con un doble pedículo: uno interno o septal y otro externo, situado en la cara profunda de los cartílagos alar y triangular, a una altura aproximada de 1 cm.

El colgajo septal puede incluir el tabique cartilaginoso y la mucosa contralateral, seccionados en su parte inferior; con reposición de la mucosa septal ipsolateral (Millard).

Burget [4, 5] propone la obtención de la mucosa septal con pedículo superior y su translación hacia fuera.

También se ha propuesto reconstruir el plano profundo mediante un colgajo frontal estrictamente muscular.

■ *Reconstrucción de la estructura osteocartilaginosa*

Línea nasal

Cuando es necesario, la reconstrucción de la línea nasal se asocia al soporte columelar.

Estos injertos óseos, cartilaginosos u osteocartilaginosos se introducen siempre en una envoltura hermética que comprende un plano profundo mucoso o neomucoso y un plano superficial cutáneo.

Los injertos óseos más utilizados son:

– el injerto ilíaco corticoesponjoso: la cresta ilíaca reesculpida con la fresa y adaptada a demanda, reconstruye la línea nasal; y un fragmento corticoesponjoso el puntal columelar. Estos dos fragmentos se unen por un sistema «macho-hembra», y se mantienen mediante un hilo de osteosíntesis. Se debe evitar que la obtención de los injertos ilíacos sea traumática, disminuyendo así el dolor en el postoperatorio. La incisión se realiza 2 cm por detrás de la espina ilíaca anterosuperior para preservar el nervio femorocutáneo.

– el injerto de cortical parietal es actualmente el preferido por la mayor parte de los cirujanos. Es el más difícil de obtener, ya que se debe evitar la lesión de la duramadre. Aporta menos tejido esponjoso, pero debido a su diferente origen embrionario, el hueso parietal se reabsorbe menos que el hueso ilíaco, lo cual explica su éxito.

– el injerto óseo costal se utiliza en raras ocasiones.

La reabsorción de los injertos óseos es más limitada cuando el injerto descansa sobre un lecho óseo, avivado por una osteotomía medial (que suele ser necesaria). Por el contrario, se ve favorecida cuando la piel ejerce una tensión excesiva sobre el hueso implantado.

En cuanto a los injertos cartilaginosos de la línea nasal, se han utilizado injertos obtenidos a partir de la 8.ª, 9.ª y 10.ª costillas. Se necrosan rápidamente en caso de infección, siendo entonces su prensión más aleatoria. Burget utiliza cartílago de la 8.ª costilla para reconstruir la línea nasal.

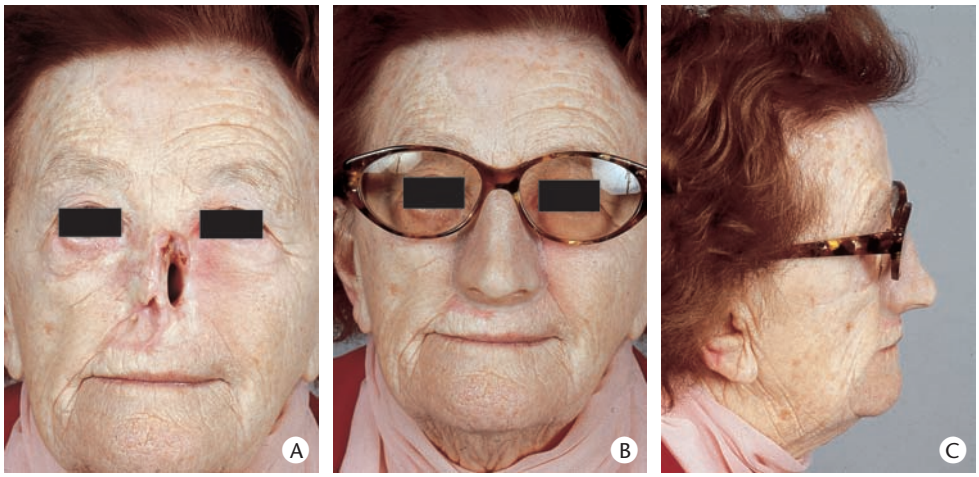

22 *Amputación nasal.*
A. Amputación de la nariz después de un cáncer nasal multirrecidivado.
B. Prótesis nasal adaptada a los anteojos: vista frontal.
C. Prótesis nasal adaptada a los anteojos: vista lateral.

Cartílagos de la punta

La principal zona donante es el cartílago de la oreja, y más concretamente la concha, más por vía retroauricular que por vía anterior.

Los fragmentos cartilaginosos obtenidos se adelgazan y se ajustan, reconstruyendo lo más fielmente posible la morfología de la punta nasal.

Estos injertos cartilaginosos son maleables, se ajustan y se superponen, y se fijan mediante sutura no reabsorbible; siguiendo procedimientos muy similares a la rinoplastia estética.

Reparación de las amputaciones nasales con prótesis y epítesis

No todas las amputaciones nasales deben repararse obligatoriamente mediante técnicas quirúrgicas.

Se deben utilizar otros métodos, especialmente en los pacientes muy mayores, que no desean más intervenciones quirúrgicas o en los que el retroceso oncológico es insuficiente.

Los tumores nasales que justifican la amputación son los tumores extensos, que con frecuencia ya han recidivado en varias ocasiones y con un alto riesgo potencial de recidiva, como es el caso de los epiteliomas esclerodermiformes. De todas formas, si no existe indicación absoluta, parece más razonable esperar más de 2 años antes de plantear la reparación.

Se puede recurrir a la adaptación de una prótesis fijada a las gafas, que ofrece excelentes resultados en manos de un protésico competente *(fig. 22)*.

También constituyen una alternativa interesante las epítesis; que consisten, según el método de Bränemark, en la colocación de prótesis sobre el hueso mediante fijaciones de titanio.

Resumen de las indicaciones topográficas

En todos los casos se puede utilizar un injerto de piel total.

REGIÓN GLABELAR

La glabela constituye una reserva de piel laxa, por lo que a partir de ella se obtienen numerosos colgajos.

Aunque la cicatrización dirigida ofrece excelentes resultados estéticos, no se utiliza en la práctica debido a que las curas se prolongan durante mucho tiempo.

Para todas las PDS menores de 1 cm de anchura se prefiere la sutura directa.

Para las PDS mayores de 1 cm se prefiere utilizar el colgajo frontoglabelar de rotación descrito por Mustardé.

En esta región se deben evitar los injertos.

REGIÓN MEDIAL DEL DORSO NASAL

Las PDS menores de 1 cm se cierran por sutura directa.

Para las PDS mayores de 1 cm existen varias opciones:

– injerto de piel total en el paciente mayor, si el lecho lo permite;

– colgajo de Marchac o de Rintala.

La cicatrización dirigida ofrece en este caso malos resultados, por lo que se desaconseja.

REGIÓN DEL CANTO INTERNO

La sutura directa sólo es posible en caso de PDS pequeñas, ya que existe riesgo de que se produzcan adherencias cicatrizales.

En la nariz, la cicatrización dirigida tiene su mejor indicación en el canto interno; con la condición de que las PDS sean inferiores a 20 mm de diámetro y de que se sitúen simétricamente con respecto al eje horizontal que prolonga el canto interno.

Los injertos de piel total ofrecen buenos resultados.

Si no es posible realizarlos, se puede recurrir a:

– un colgajo de transposición glabelar, generalmente demasiado grueso y que no guarda armonía con el párpado adyacente;

– o bien a un colgajo palpebral superior con pedículo medial; que frente al anterior, ofrece la ventaja de aportar piel fina y de espesor comparable a la del canto interno.

CARA LATERAL

Las PDS menores de 5-10 mm se pueden cerrar mediante una exéresis en huso, siguiendo un eje perpendicular a la hendidura palpebral.

La cicatrización dirigida ofrece resultados aceptables en este caso (zona cóncava).

Para las PDS mayores de 10 mm, se pueden utilizar:

– injertos de piel total;

– diversos colgajos:

  – en la parte alta: colgajo en hacha de Emmett;

  – en la parte baja: colgajo de Préaux y colgajo de Rybka (región paramedial);

  – en la zona paramedial: colgajo en VY con pedículo subcutáneo o colgajo de Marchac.

ALAS

Están proscritas la sutura directa y la cicatrización dirigida.

Para las PDS menores de 15 mm, se puede utilizar:

– en caso de lesiones penetrantes: injertos compuestos condrocutáneos obtenidos del pabellón auricular;

– en las PDS no penetrantes: injerto compuesto (dermis y grasa) o colgajo bilobulado de Zimany.

Para las PDS cutáneas mayores de 15 mm:

– PDS penetrantes: colgajo de Préaux y otros colgajos, nasogenianos (Pers), e incluso colgajos frontales;

– PDS superficiales: colgajo dorsal medio de la nariz con pedículo subcutáneo o injerto de piel total en la unidad estética alar si el cartílago alar no está expuesto.

PUNTA

Se puede proponer la cicatrización dirigida para las pérdidas de sustancia limitadas de la punta (menores de 1 cm) situadas a distancia del borde de la narina, sobre todo si la piel es seborreica.

Las PDS pequeñas pueden cubrirse mediante:

– colgajo de Rybka para las PDS menores de 2,25 cm de diámetro (necesitándose dos colgajos opuestos);

– colgajo de Rintala para la lesión medial de la parte superior de la punta;

– colgajo bilobulado de Zimany, que se debe evitar en los más jóvenes dada la longitud de la cicatriz;

– injerto de piel total, o aún mejor, injerto dermograso.

Las PDS de tamaño más importante (más de 2 cm) pueden cubrirse gracias a:

– injerto de piel total;

– colgajo frontal;

– colgajo de Rieger-Marchac (PDS menores de 2,5 cm); la complejidad de su realización exige una técnica perfecta.

PDS penetrante

– Colgajo frontal reforzado (Burget);

– más raros:

  – colgajo de Schmid-Meyer;

  – colgajo de Washio;

  – colgajo de Converse.

■ *Columela*

– Colgajo de Schmid-Meyer y de Washio (raramente están indicados);

– injerto compuesto: PDS limitada con lecho adecuado;

– colgajo frontal oblicuo;

– colgajo nasogeniano (colgajos bilaterales con pedículo subcutáneo);

– colgajos locales (su indicación es limitada).

Cualquier referencia a este artículo debe incluir la mención del artículo original: Beauvillain de Montreuil C, Darsonval V et Jourdain A. Chirurgie réparatrice de la pyramide nasale. Encycl Méd Chir (Elsevier SAS, Paris, tous droits réservés), Techniques chirurgicales – Tête et cou, 46-120, 2003, 26 p

Bibliografía ➤

Bibliografía

[1] Avelar JM, Psillakis JM, Viterbo P. Use of large composite grafts in the reconstruction of deformities of the nose and ear. *Br J Plast Surg* 1984 ; 37 : 55-60

[2] Brech NN. Repair of a full thickness nasal defect with an ear lob }sandwich} graft. *Br J Plast Surg* 1979 ; 32 : 94-95

[3] Brown JB, Canon B. Composite free grafts of skin and cartilages from the ear. *Surg Obstet Gynecol* 1946 ; 82 : 253

[4] Burget GC, Menick FJ. The subunit principle in nasal reconstruction. *Plast Reconstr Surg* 1985 ; 76 : 239-247

[5] Burget GC, Menick FJ. Aesthetic reconstruction of the nose. St Louis : CV Mosby, 1994

[6] Converse JM. Reconstructive plastic surgery. The head and neck. Philadelphia : WB Saunders, 1968

[7] Converse JM, MacCarthy J. The scalping forehead revisited. *Clin Plast Surg* 1981 ; 8 : 4132-434

[8] Dufourmentel C. Le lambeau cerf-volant : lambeau musculaire de glissement avec plastie en VY. *Ann Chir Plast* 1970 ; 15 : 344-347

[9] Dufourmentel C, Le Pesteur J. Les greffes auriculaires composées dans la reconstruction de l'étage inférieur de la pyramide nasale : à propos de 43 greffes. *Ann Chir Plast* 1973 ; 18 : 199-212

[10] Dupertuis SM. Free ear lobe grafts of skin and fat. *Plast Reconstr Surg* 1946 ; 1 : 135

[11] Edgerton MT, Lewis CM, McKelly LO. Lengthening of the short nasal columella by skin flaps from the nasal tip and dorsum. *Plast Reconstr Surg* 1967 ; 40 : 343-353

[12] Emmett J. The closure of defects by using adjacent triangular flaps with subcutaneous pedicle. *Plast Reconstr Surg* 1977 ; 59 : 45-52

[13] Firmin F, Lepasteur J. Présentation faite au congrès annuel de la société française de chirurgie plastique. Paris, 1974

[14] Gillies HD. A new graft applied to the reconstruction of the nostril. *Br J Surg* 1943 ; 30 : 305

[15] Gonzales-Ulloa M. Restoration of the face covering by means of selected skin in regional esthetic units. *Br J Plast Surg* 1956 ; 9 : 212-220

[16] Herbert DC. A subcutaneous pedicled check flap for reconstruction of alar defects. *Br J Plast Surg* 1978 ; 31 : 79-92

[17] Herbert DC, Harrisson RG. Nasolabial subcutaneous pedicle flaps. *Br J Plast Surg* 1975 ; 28 : 85-89

[18] Hubault-Marcade P, Darsonval V, Simon PH, Duly TH, Delahaye JF. Le lambeau de Pers dans la reconstruction nasale distale. *Ann Chir Plast Esthét* 1991 ; 36 : 228-234

[19] Huguier V. Vascularisation artérielle du front. Intérêt des lambeaux frontaux dans la rhinopoïèse. [thèse], Angers, 1999

[20] Jackson IT. Local flaps in head and neck reconstruction. St Louis : CV Mosby1985

[21] Jost G. Réparations plastiques des pertes de substance cutanées de la face. Paris : Arnette, 1977

[22] Jourdain A, Beauvillain C, Darsonval V. La réparation des épithéliomas de la pointe du nez par le lambeau myocutané du muscle transverse : à propos de 15 cas. *Cah ORL* 1998 ; 33 : 461-472

[23] Jourdain A, Beauvillain C, Darsonval V. The role of the bilobed flap in the repair of cutaneous epitheliomas of the tip of the nose. *Face* 2000 ; 6 : 203-211

[24] Jourdain A, Darsonval V, Laccourreye L, Huguier V. Les indications du lambeau fronto-temporal de Schmid-Meyer dans la reconstruction nasale. À propos de 4 cas cliniques. *Ann Chir Plast Esthét* 2000 ; 45 : 24-30

[25] Kamer FM, McQuown SA. Mini composite graft for nasal alar revision. *Arch Otolaryngol Head Neck Surg* 1987 ; 113 : 943-949

[26] Krisch A, Schindler E. Primary one stage repair of large lateral defects of the nose. *Plast Reconstr Surg* 1978 ; 62 : 571-572

[27] Le Quang CL, Marchac D, Preaux J, Texier M. La réparation esthétique en carcinologie faciale. Rapport du 35e congrès de la société française de chirurgie plastique et esthétique, Paris, 1990

[28] Letourneau A, Daniel RK. The superficial musculo aponevrotic system of the nose. *Plast Reconstr Surg* 1988 ; 82 : 48-53

[29] Lipman SH, Roth RJ. Composite grafts from earlobes for reconstruction of defects in noses. *J Dermatol Surg Oncol* 1982 ; 8 : 135-137

[30] Marchac D. Le lambeau de rotation fronto-nasal *Ann Chir Plast* 1970 ; 15 : 44-49

[31] Marchac D, Alkhatib B. Les résultats à distance du lambeau fronto-nasal. *Ann Chir Plast* 1974 ; 19 : 335-338

[32] Marchac D, Toth B. The axial frontonasal flap revisited. *Plast Reconstr Surg* 1985 ; 76 : 686-694

[33] Martin D, Mondie JM, Barthelemy I, Pelissier P. Les tumeurs cutanées et leur stratégie thérapeutique. Rapport du 43e congrès de la société française de chirurgie plastique et esthétique (Paris1997). *Ann Chir Plast Esthét* 1998 ; 43 : 293-432

[34] McGregor IA. Fundamental techniques of plastic surgery and their surgical applications. Edinburgh : E and S Linvingstone, 1967

[35] McGregor JC, Soutar DS. A critical assessment of the bilobed flap. *Br J Plast Surg* 1981 ; 34 : 197-205

[36] Menick FJ. Aesthetic refinements in use of forehead for nasal reconstruction: the paramedian forehead flap. *Clin Plast Surg* 1990 ; 17 : 607-622

[37] Meyer R. Finitions en reconstruction partielle et totale du nez. *Ann Chir Plast Esthét* 1992 ; 37 : 145-153

[38] Meyer R. Aesthetic aspects in reconstructive surgery of the nose. *Aesth Plast Surg* 1988 ; 12 : 195-201

[39] Meyer R, Kesselring UK. Reconstructive surgery of the nose. *Clin Plast Surg* 1981 ; 8 : 435-469

[40] Millard DR. Reconstructive rhinoplasty for the lower half of the nose. *Plast Reconstr Surg* 1974 ; 53 : 133-139

[41] Millard DR. Reconstructive rhinoplasty for the lower two thirds of the nose. *Plast Reconstr Surg* 1976 ; 57 : 722-728

[42] Millard DR. Aesthetic reconstructive rhinoplasty. *Clin Plast Surg* 1981 ; 8 : 169-175

[43] Millard DR. Reconstructive rhinoplasty of the tip. *Clin Plast Surg* 1981 ; 8 : 507-510

[44] Mitz V, Ricbourg B, Lassou JP. Les branches faciales de l'artère faciale chez l'adulte. *Ann Chir Plast* 1973 ; 18 : 339-350

[45] Pers M. Cheek flaps in partial rhinoplasty: a new variation, the in and out flap. *Scand J Plast Reconst Surg* 1967 ; 37 : 37-44

[46] Preaux J. Le lambeau nasal de Rieger. Histoire, raffinements techniques et indications. *Ann Chir Plast Esthét* 2000 ; 45 : 9-16

[47] Revol M, Guinard D, Bardot J, Texier M. La réparation des pertes de substance du nez chez l'adulte. In : XXXVIIIe congrès de la SFCPRF. Paris : Masson, 1994 : 41-43

[48] Revol M, Servant JM. Manuel de chirurgie plastique reconstructive et esthétique. Paris : Pradel, 1994

[49] Reynaud JP. Le lambeau en hachette dans la réparation des exérèses cutanées de la pyramide nasale. À propos de 30 cas. *Ann Chir Plast Esthét* 1983 ; 28 : 369-375

[50] Ricbourg B. Vascularisation cutanée de la face. *Encycl Méd Chir* (Éditions Scientifiques et Médicales Elsevier SAS, Paris), Stomatologie, 22-001-C-50, 1990 : 1-10

[51] Rieger RA. A local flap for repair of the nasal tip. *Plast Reconstr Surg* 1967 ; 40 : 147-149

[52] Rintala AE. Reconstruction of midline skin defects of the nose. *Scand J Plast Reconstr Surg* 1969 ; 3 : 105-108

[53] Rouviere H, Delmas A. Anatomie humaine, tome 1. Paris : Masson, 1974

[54] Rybka FJ. Reconstruction of the nasal tip using nasalis myocutaneous sliding flaps. *Plast Reconstr Surg* 1983 ; 71 : 40-44

[55] Santoul M. Exérèse - suture. J Act Dermatol Belg 1997 ; 34 : 4-12

[56] Senechal G, Cachin M, Pech A, Cannoni M, Demard F. La chirurgie réparatrice en cancérologie cervico-faciale. Rapport de la société française d'ORL et de CCF. Paris : Arnette, 1977

[57] Servant JM, Revol M. Pertes de substance superficielles, cicatrisation dirigée. *Encycl Méd Chir* (Éditions Scientifiques et Médicales Elsevier SAS, Paris), Techniques chirurgicales - Chirurgie plastique reconstructive et esthétique, 45-050, 1989 : 1-4

[58] Sheen JH. Aesthetic rhinoplasty. St Louis : CV Mosby, 1978

[59] Talmant JC. Reconstruction du nez. *Encycl Méd Chir* (Éditions Scientifiques et Médicales Elsevier SAS, Paris), Techniques chirurgicales - Chirurgie plastique reconstructive et esthétique, 45-540, 1999 : 1-31

[60] Tardy ME, Tenta LT, Azem K. The bilobed flap in nasal repair. *Arch Otolaryngol* 1972 ; 95 : 1-5

[61] Texier M, Preaux J. Lambeau de transposition médio-dorsal du nez en îlot cutané pour la réparation des pertes de substance de l'aile du nez. *Ann Chir Plast Esthét* 1996 ; 41 : 319-331

[62] Washio H. Retroauricular tympanal flap. *Plast Reconstr Surg* 1969 ; 43 : 162-166

[63] Weerda H. Bilobed and trilobed flaps in head and neck defect repair. *Fac Plast Surg* 1983 ; 1 : 51-60

[64] Zimany A. The bilobed flap. *Plast Reconstr Surg* 1952 ; 11 : 424-434

[65] Zitelli JA. The bilobed flap for nasal reconstruction. *Arch Dermatol* 1989 ; 125 : 957-960